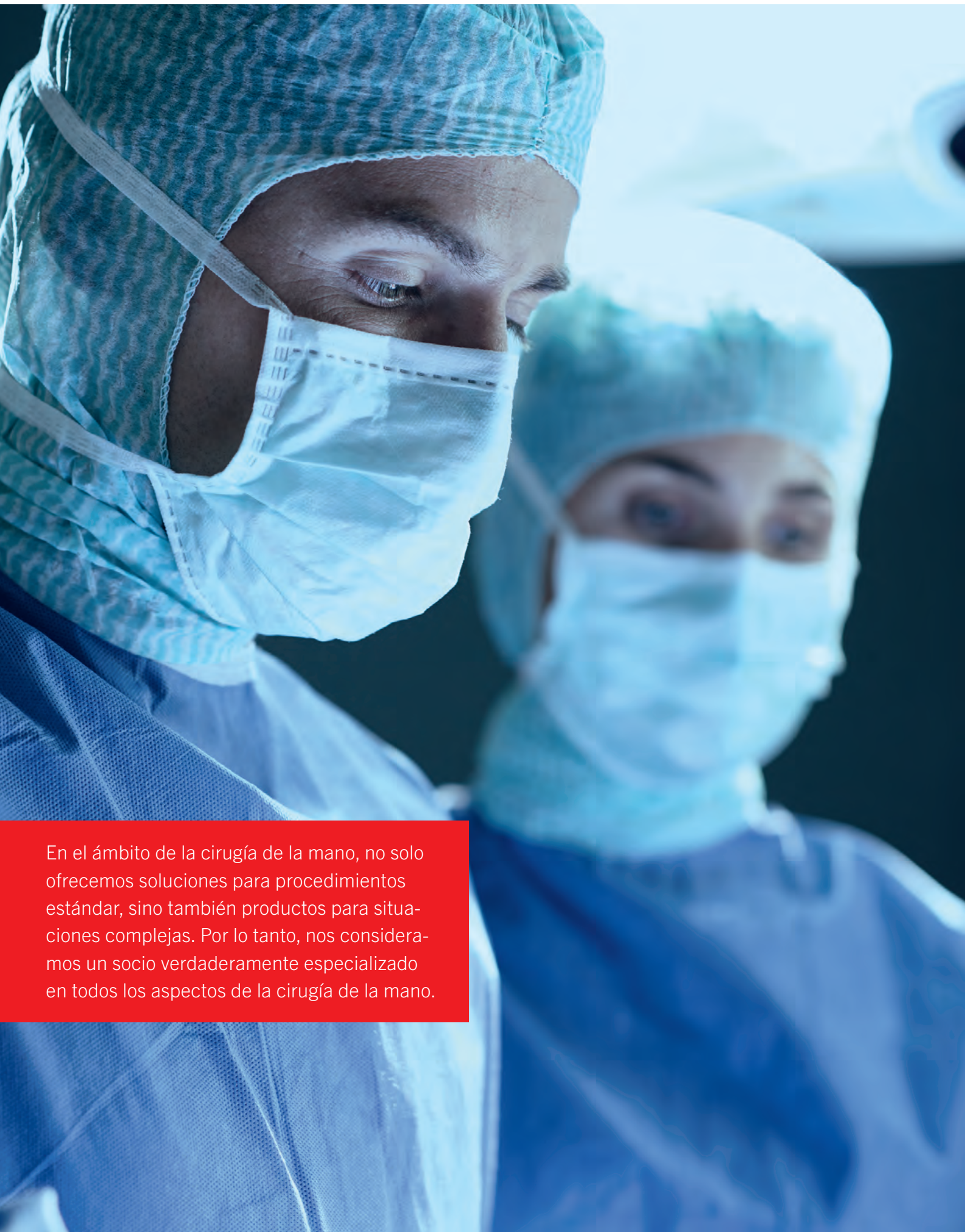



IPS Implants®

Radius | Forearm Reconstruction

One Patient. One Solution.



En el ámbito de la cirugía de la mano, no solo ofrecemos soluciones para procedimientos estándar, sino también productos para situaciones complejas. Por lo tanto, nos consideramos un socio verdaderamente especializado en todos los aspectos de la cirugía de la mano.

Índice

	Páginas
Introducción	4 - 5
Características, función y beneficio	6 - 9
Indicaciones y técnicas quirúrgicas	10 - 11
■ Reconstrucción del radio personalizada para el paciente	12 - 19
■ Reconstrucción del antebrazo personalizada para el paciente	20 - 29
Estudios de casos	30 - 33
Implantes estándar opcionales para la planificación específica del paciente	34 - 35
Tornillos de osteosíntesis	36 - 37
Instrumentos de osteosíntesis	38 - 40
Sistema de almacenamiento	41
La gama de productos IPS®	42 - 43



IPS® – Individual Patient Solutions

IPS Implants®

Radius | Forearm Reconstruction

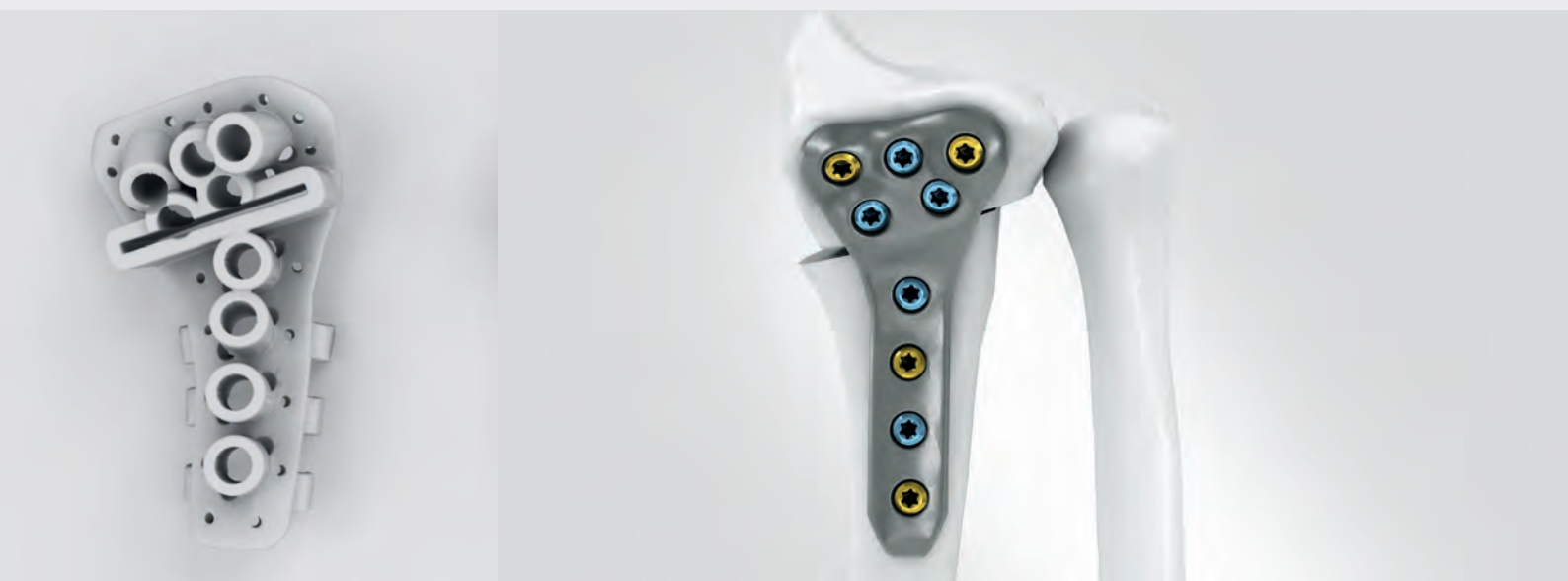En algunos casos, pueden producirse consolidaciones defectuosas tras los tratamientos de las fracturas distales del radio y del antebrazo. Estas pueden reducir la fuerza, causar dolor y disminuir la movilidad. Limitaciones similares también se pueden observar en casos de desviaciones congénitas.

Además de las placas estándar para fracturas y reconstrucción, KLS Martin ofrece soluciones personalizadas para reconstrucciones de radio distal y de antebrazo. La gama abarca desde el tratamiento estándar, pasando por la combinación con calibre de fresado y marcado, hasta el tratamiento completo personalizado para el paciente. Especialmente en casos complejos, la reconstrucción del radio o del antebrazo personalizada puede ser una solución.

Los IPS Implants® para la reconstrucción del radio y del antebrazo se fijan con nuestros tornillos estándar y de bloqueo smartDrive®, de eficacia probada.

Solo se requiere un instrumental reducido.

Característica, función y beneficio



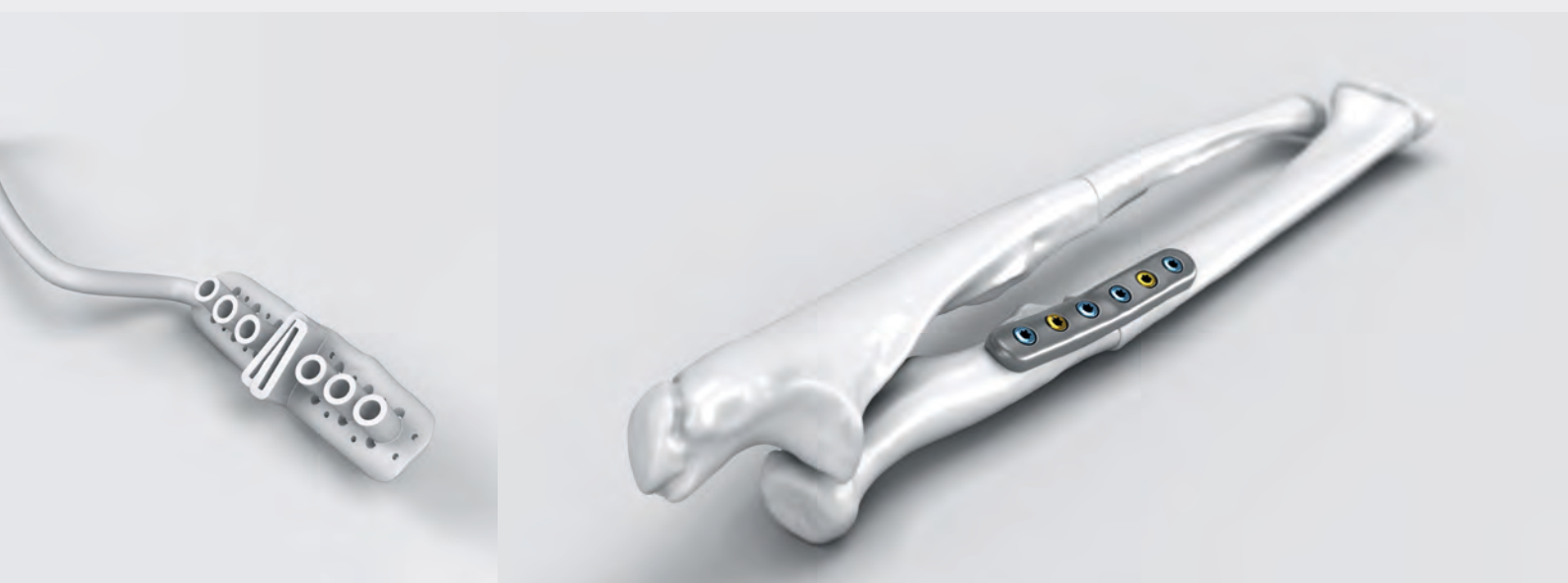Para crear un nuevo caso IPS®, las tomografías computarizadas del antebrazo del paciente afectado y del antebrazo contralateral no afectado se cargarán en IPS Gate®. IPS Gate® es una plataforma basada en la web y una aplicación que guía a los usuarios a través de todo el proceso de solicitud, diseño y finalización de soluciones personalizadas para el paciente de forma segura y eficaz. La función de chat integrada en la aplicación permite el contacto y la comunicación directos entre las personas implicadas. Mediante la norma "HTTPS", IPS Gate® garantiza una transmisión de datos encriptada, que además está certificada mediante el sello de TÜV Süd.

A partir de las imágenes de TC del paciente, el ingeniero IPS® prepara y planifica la reconstrucción personalizada del paciente, en coordinación con el cirujano responsable. Posteriormente, se fabrican implantes, calibres de fresado y marcado y modelos anatómicos personalizados para el paciente, y se envían al hospital para el procedimiento.

IPS Implants® Radius | Forearm Reconstruction – Proceso de planificación

	Característica	Beneficio
IPS Gate® 	<ul style="list-style-type: none">■ Interacción sencilla y eficaz con los ingenieros IPS® a través de IPS Gate®■ Planificación, producción, envío y asistencia local de una sola mano	<ul style="list-style-type: none">■ Movilidad, flexibilidad y funcionalidad máximas■ Orientación eficaz e intuitiva durante todo el proceso
Gama de opciones de planificación 	<ul style="list-style-type: none">■ La reconstrucción anatómica de la consolidación defectuosa se planifica a partir del lado sano de referencia■ Predeterminación virtual de la línea de osteotomía y de las posiciones de los tornillos para el calibre personalizado■ Planificación y diseño de un implante personalizado con características individuales (p. ej., forma, diseño y perfil de la placa)■ La planificación con un calibre personalizado para el paciente, en combinación con una placa estándar, es una opción para los casos que no requieren una placa de fabricación aditiva personalizada	<ul style="list-style-type: none">■ Las mejores posiciones anatómicas y reconstrucciones posibles■ Transformación precisa y predecible de la planificación en el tratamiento■ Ajuste anatómico garantizado del implante IPS Implants®■ Se reconstruyen y tienen en cuenta las deformidades axiales y rotacionales■ Combinación eficaz y segura de una placa de reconstrucción de radio estándar con una planificación virtual que lleva a un calibre de fresado y marcado para una reconstrucción sencilla
Tratamiento 	<ul style="list-style-type: none">■ Tiempo de planificación y procesamiento de la solución personalizada para el paciente (p. ej., el calibre y el implante) en un plazo de 10 a 12 días laborables	<ul style="list-style-type: none">■ Ahorro de tiempo con un procesamiento eficaz de los casos

Característica, función y beneficio

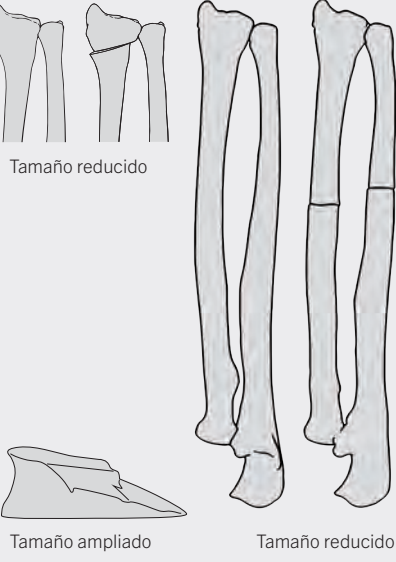
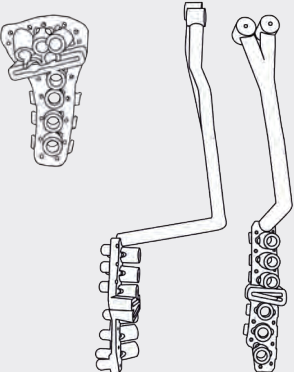



Los implantes personalizados para cada paciente, los calibres de fresado y marcado y los modelos anatómicos se fabrican con diversos materiales, mediante las tecnologías de fabricación más avanzadas.

Los modelos anatómicos son una gran ayuda visual, además de confirmar que el calibre quirúrgico y la placa son conformes a lo previsto. Los implantes y los calibres transfieren a la cirugía el plan digital 3D previamente creado. Los calibres se fijan al hueso con agujas de Kirschner. En el calibre quirúrgico se incorporan orificios de tornillo predictivos. Después de pretaladrar los orificios, las osteotomías se pueden marcar y practicar una vez retirado el calibre. Por último, el implante personalizado para el paciente lleva los segmentos óseos a la posición anatómica prevista y se fija con tornillos estándar o de bloqueo de Ø 2,5 mm o 3,0 mm.

La planificación preoperatoria basada en ordenador, los calibres de fresado y marcado y los implantes personalizados permiten una aplicación quirúrgica de una precisión sin precedentes.

IPS Implants® Radius | Forearm Reconstruction – Modelos, calibres, implantes

	Característica	Beneficio
<p>Modelo</p>  <p>Tamaño reducido</p> <p>Tamaño ampliado</p> <p>Tamaño reducido</p>	<ul style="list-style-type: none"> Se elabora un modelo óseo anatómico para la situación pre y postoperatoria que permite una "comprobación del ajuste" del calibre y del implante a la anatomía del paciente Además, se proporciona un modelo de verificación de la forma anatómica exacta y de las dimensiones de la osteotomía en cuña abierta 	<ul style="list-style-type: none"> El mejor ajuste de precisión tridimensional posible Preparación precisa del injerto óseo Apoyo de la colocación de segmentos óseos distales para reconstrucciones intraarticulares y de alargamiento complejas del radio
<p>Calibre de fresado y marcado</p> 	<ul style="list-style-type: none"> Últimas tecnologías de producción, como la fabricación aditiva Fijación con agujas de Kirschner Orificios para el pretaladrado en el ángulo previsto Posibilidad de combinar en un calibre varias ranuras de marcado <p>Específico para la reconstrucción del antebrazo</p> <ul style="list-style-type: none"> Brazo con forma de Y con fijación para la aguja de Kirschner 	<ul style="list-style-type: none"> La tecnología de fabricación aditiva ofrece total libertad de diseño para los calibres Resultado de reconstrucción preciso Secuencia de trabajo eficaz Colocación precisa del calibre por medio de la imagen
<p>Implante</p> 	<ul style="list-style-type: none"> Últimas tecnologías de producción, como la fabricación aditiva Fabricado por defecto en aleación de titanio Ti6Al4V Opción de fijación multivectorial de la placa con tornillos estándar o de bloqueo de Ø 2,5 mm o Ø 3,0 mm 	<ul style="list-style-type: none"> La fabricación aditiva permite una total flexibilidad en el diseño de los implantes y su funcionalidad No hay bordes afilados, al no ser necesario cortarlos ni doblarlos Elevada estabilidad del implante Máxima individualidad y estabilidad

Paso a paso hacia un tratamiento óptimo

Indicaciones

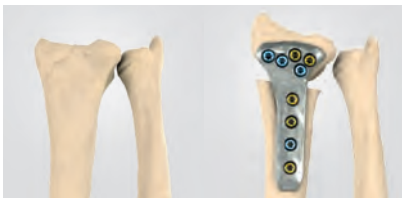IPS Implants® Radius Reconstruction

- Osteotomías correctoras del radio distal

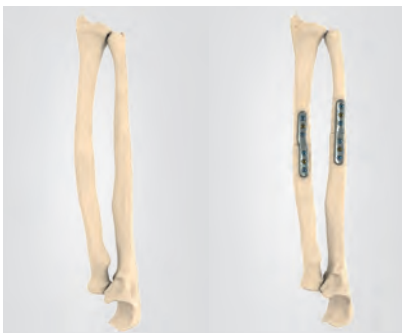IPS Implants® Forearm Reconstruction

- Osteotomías correctoras del radio o del cúbito

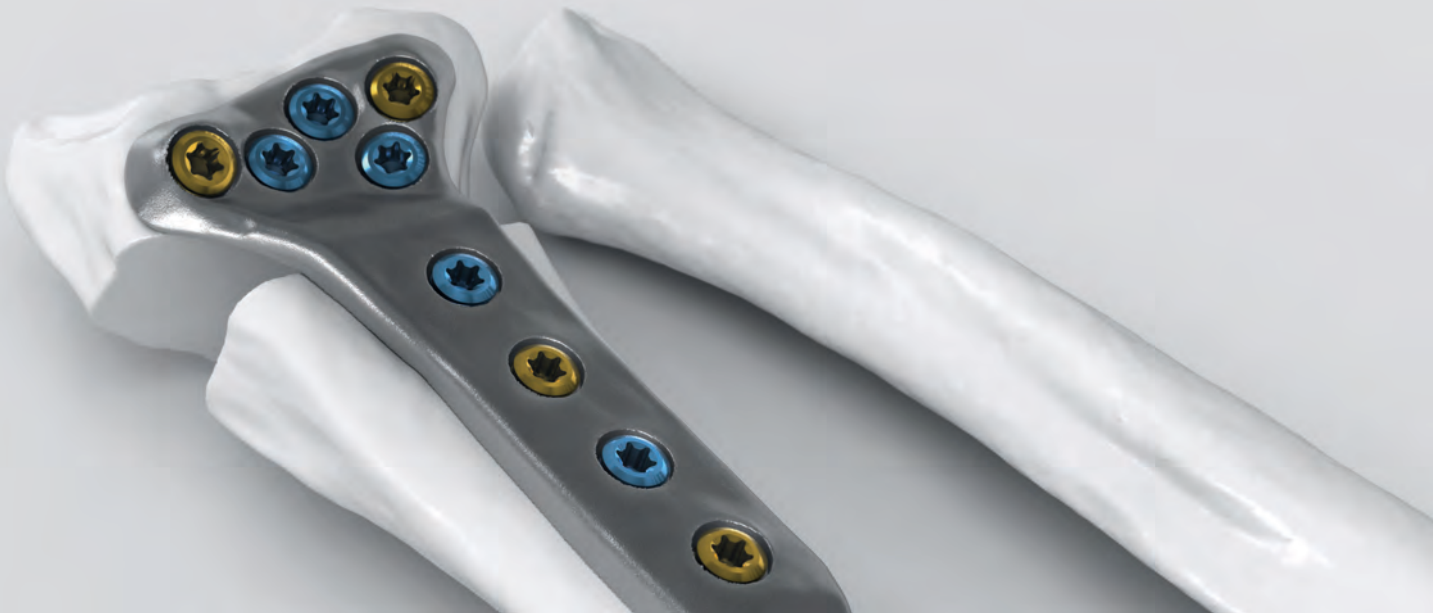Ejemplos típicos



Reconstrucción extraarticular del radio distal



Reconstrucción del antebrazo, incluidos el radio y el cúbito

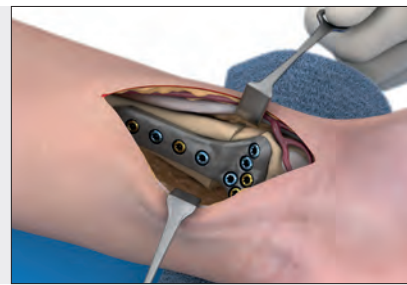

Técnicas quirúrgicas

Reconstrucción del radio personalizada
para el paciente con
IPS Implants® Radius Reconstruction

Páginas 12 - 19

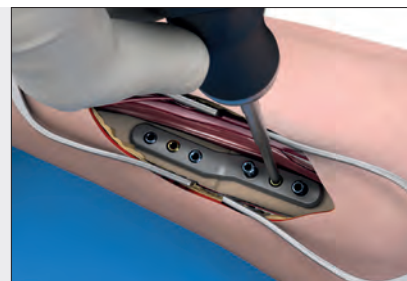
Dr. med. Stephan Schindele

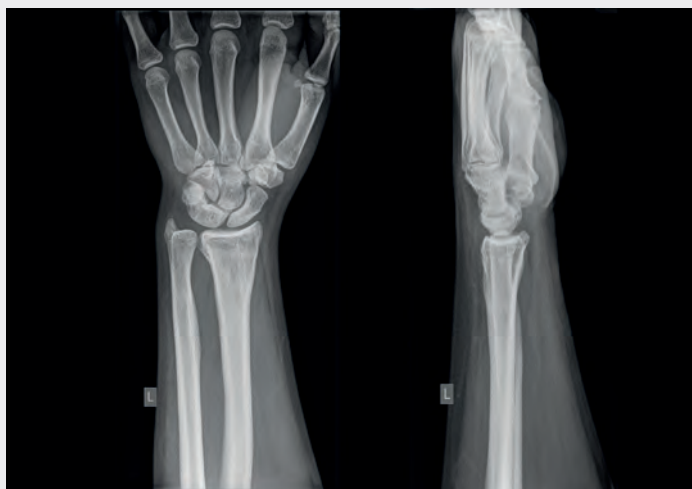

Reconstrucción del antebrazo personalizada
para el paciente con
IPS Implants® Forearm Reconstruction

Páginas 20 - 29

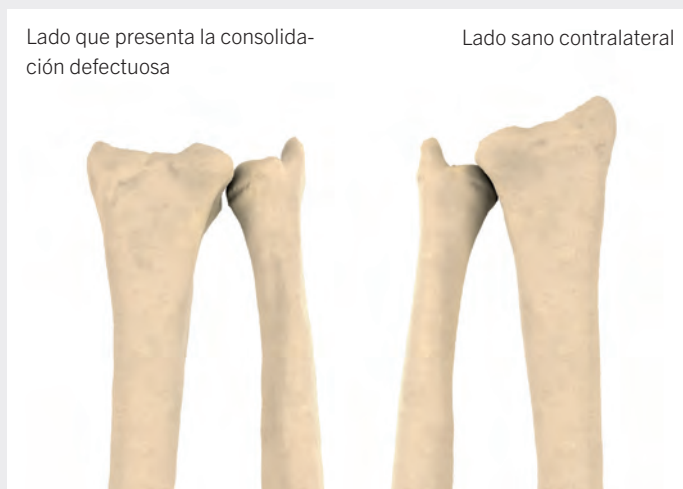Dr. med. Jan-Ragnar Haugstvedt





Presentación preoperatoria

Este paciente de 17 años se vio implicado en un accidente de tráfico a los 14 años y sufrió una fractura extraarticular del radio del lado izquierdo no dominante con dislocación dorsal. El tratamiento primario consistió en la reducción cerrada, la fijación con agujas de Kirschner y la inmovilización con yeso. Las radiografías de seguimiento mostraron un aumento de la angulación dorsal que no se pudo controlar adecuadamente mediante los correspondientes cambios de yeso. El paciente se presentó dos años después de la lesión traumática y en ese momento se debatieron sus opciones quirúrgicas. El paciente notaba molestias al cargar el brazo y limitación en la pronación/supinación. Los informes radiológicos mostraron una marcada angulación dorsal del radio distal con un acortamiento significativo. Menos de un año después, el paciente se presentó de nuevo en la clínica de cirugía de la mano con dolor persistente al mover la muñeca, en particular en la flexión palmar, y al alternar pronación y supinación. La desalineación manifiesta del radio distal en la radiografía indicaba la necesidad de una osteotomía correctora con reconstrucción 3D y placa personalizada.

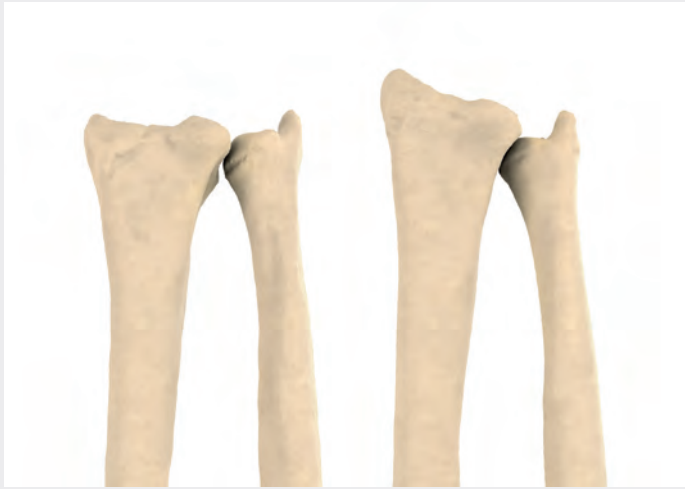

Planificación virtual

Para crear el caso, los datos del paciente de ambos antebrazos y otra información relacionada con el caso se cargan en la plataforma IPS Gate® basada en la web.

El ingeniero IPS® genera la planificación del caso basándose en la información y los requisitos del usuario. Para permitir la comunicación directa entre el ingeniero IPS® y el usuario, se han integrado una función de chat y reuniones virtuales.

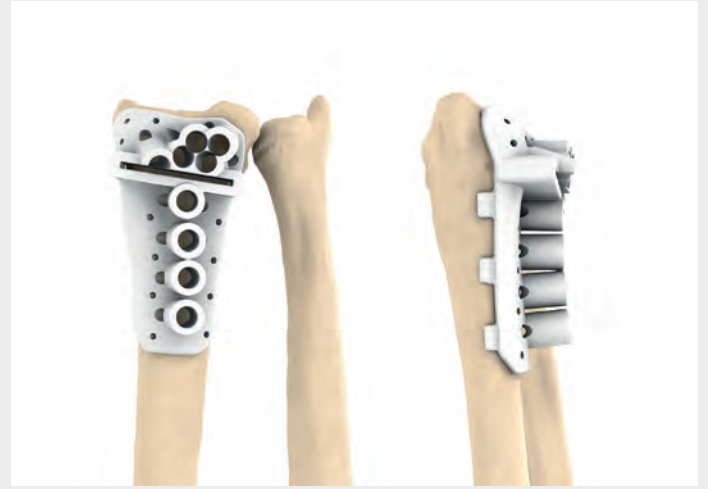
Tenga en cuenta que la ilustración superior y todas las ilustraciones siguientes muestran la vista palmar. Está afectado el radio distal izquierdo.



Planificación virtual: reflexión y hueco de osteotomía

La región anatómica sana se refleja y se compara con la región afectada. La posición postoperatoria y la línea de osteotomía se definen por los parámetros y requisitos clínicos. Los segmentos óseos se colocan tomando como referencia el radio contralateral sano.

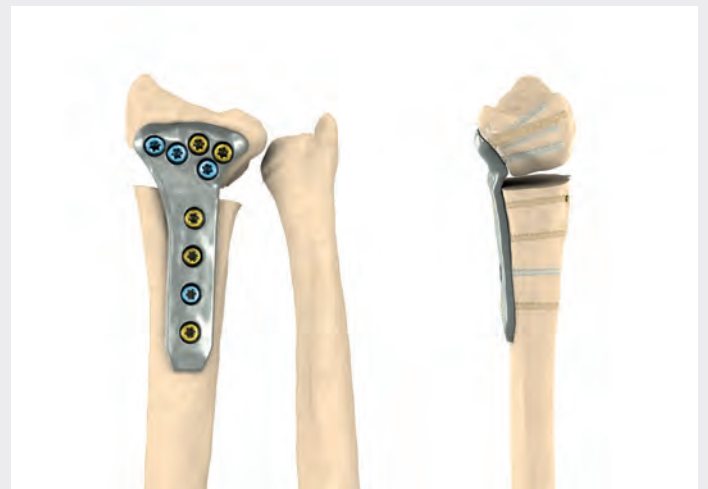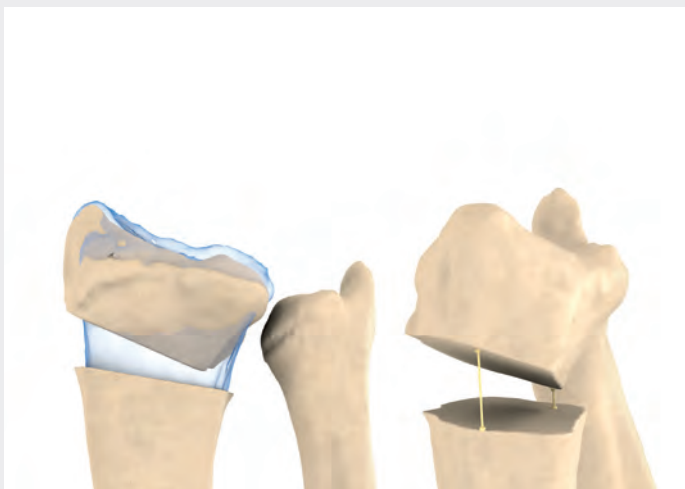Se mide el hueco de osteotomía resultante.




Planificación virtual: calibre e implantación

Por medio de una interconsulta entre el ingeniero IPS® y el cirujano, se define la posición anatómica postoperatoria óptima, así como el número y la ubicación de los orificios de los tornillos en el calibre y en el implante.

En el último paso, el usuario aprueba el diseño del implante para su producción.

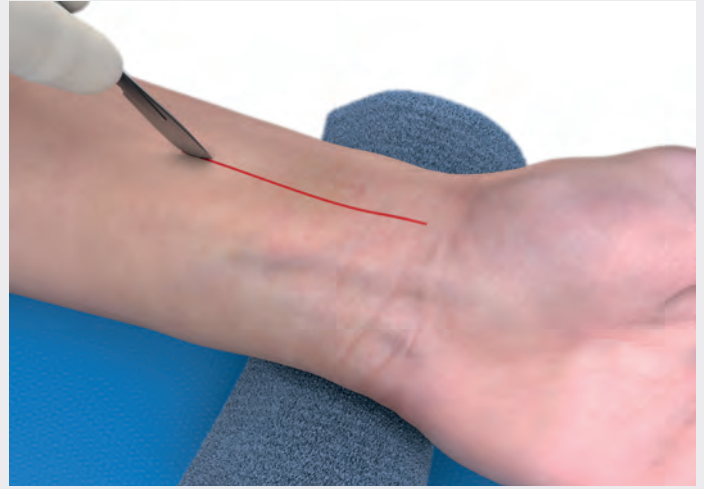




Colocación del paciente

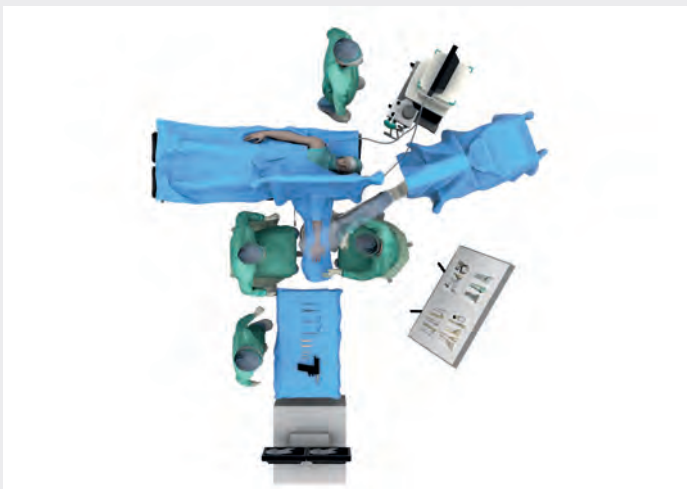Coloque al paciente en posición supina sobre la mesa de quirófano. Aplique un torniquete al brazo y coloque la mano sobre la mesa de quirófano.

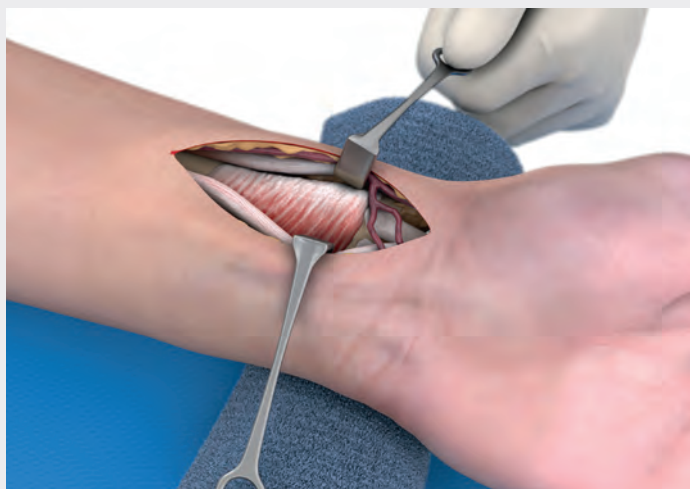
Además del instrumental quirúrgico general, este procedimiento requiere una monitorización intraoperatoria mediante radioscopia. El equipo de adquisición de imágenes utilizado en el procedimiento debe estar preparado con paños estériles y colocado adecuadamente en el quirófano. De esta manera, una vez seleccionado, se mantiene el montaje exacto y se reduce la dosis de radiación tanto para el paciente como para el cirujano. Para determinadas indicaciones puede ser útil emplear un marco de distracción horizontal para la mano.



Abordaje radiopalmar

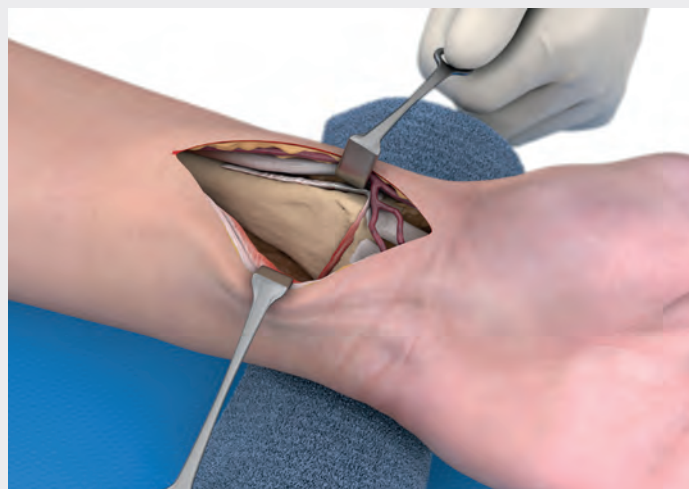Practique una incisión en la piel sobre el radio distal, en una línea recta de unos 7 cm de longitud. En función de la desalineación, la incisión puede extenderse distalmente y radialmente en un ángulo a través del pliegue de la muñeca. El eje longitudinal debe discurrir entre el tendón del músculo flexor radial del carpo (FRC) y la arteria radial. En caso necesario, la incisión de la piel también se puede extender proximalmente en línea recta.





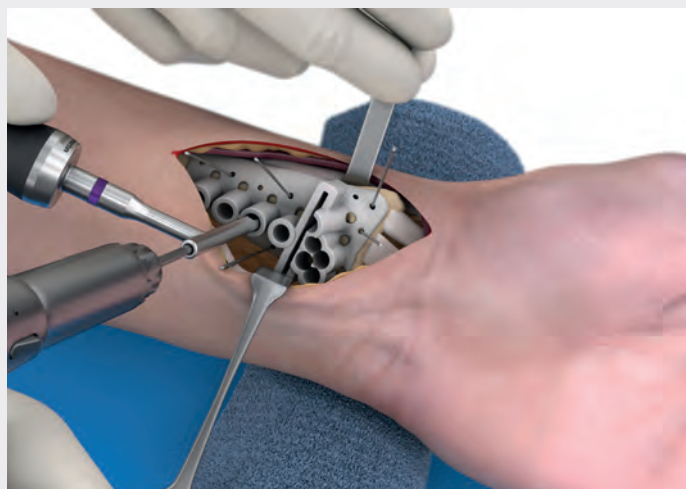
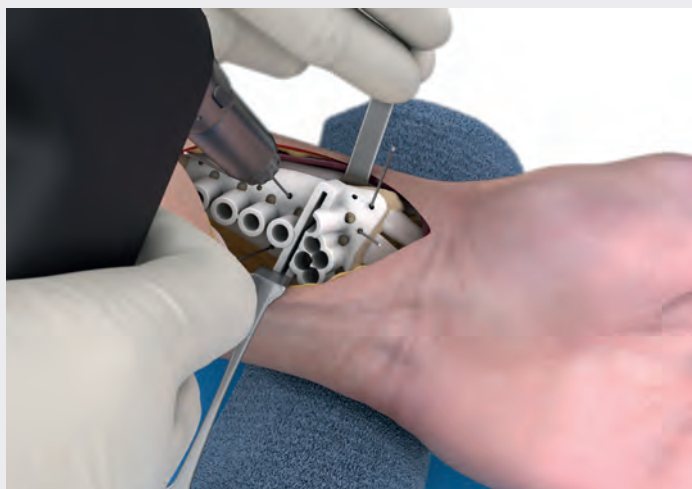Dissección

Después de la disección subcutánea y la hemostasia, diseque hacia abajo, hacia el espacio entre el tendón del FRC y la arteria radial. Preserve los nervios cutáneos y especialmente la rama palmar del nervio mediano. Retraiga el tejido blando hacia radial y cubital con retractores romos. Exponga el tendón y el músculo flexor largo del pulgar (FLP) y retráigalos también hacia cubital. A continuación, exponga el músculo pronador cuadrado ancho que cubre el radio distal.



Exposición de la mano

Diseque limpiamente el músculo pronador cuadrado junto con su fascia radialmente del radio distal en forma de L, prosiga la disección en sentido cubital y retraiga después el tejido blando. En este momento, el radio distal debe estar completamente expuesto en la cara palmar y separado del músculo. Continúe la disección radial hasta la superficie dorsal del radio. Para ello, debe desprender el tendón braquiorradial parcial o totalmente del radio. Además, para permitir la colocación segura del calibre, se recomienda abrir el primer compartimento extensor y exponer los tendones que contiene (abductor largo y extensor corto del pulgar [ALP/ECP]). Practique la disección cerca del hueso posterior al cuarto compartimento extensor. Deje las ramas superficiales del nervio radial dentro del tejido subcutáneo. Desprenda con un instrumento romo también el segundo, tercer y cuarto compartimento extensor del radio. Después de abrir el tercer compartimento extensor, exponga el tendón del extensor largo del pulgar (ELP). Si es posible, deje la arteria radial y sus venas acompañantes protegidas en el tejido subcutáneo. Diseque solo la arteria radial y retráigala hacia cubital en caso de correcciones extensas y complejas, así como de cicatrices preexistentes en la superficie extensora tras una cirugía previa. Obtendrá una mejor visión del radio distal en la cara extensora. Retraiga el flexor radial del carpo, el flexor largo del pulgar y, en caso necesario, los demás músculos, junto con el pronador cuadrado con retractores de Langenbeck. En la cara radial, proteja la arteria radial junto con el tejido subcutáneo y los tendones extensores con un retractor de Hohmann.



Colocación y utilización del calibre de fresado y marcado

Coloque el calibre como se ha definido en la planificación preoperatoria y como se ilustra en el informe del caso (documentación de planificación personalizada). Se recomienda comprobar la posición del calibre en el modelo óseo suministrado, p. ej., que coincida exactamente con el radio distal y quede fija. La colocación exacta del calibre en el hueso se facilita mediante la integración estructural de los puntos de referencia anatómicos. Fije temporalmente el calibre con al menos tres o cuatro agujas de Kirschner a través de los orificios de su preferencia.

Confirme la posición correcta del calibre por medio de una radioscopia posterior. Continúe solo con los pasos siguientes del procedimiento si la posición del calibre es correcta.

Pretaladrado

En el paso siguiente, taladre los orificios para roscar con ayuda del calibre de fresado y marcado IPS Implants® y la guía de broca smartDrive® correspondiente para la implantación posterior de los tornillos. Es esencial que inserte la guía de broca correcta correspondiente al diámetro del tornillo en los orificios para tornillos predictivos. La perforación bicortical y la colocación de tornillos es obligatoria en la diáfisis proximal. Sin embargo, si se colocan tornillos distales puede bastar con la perforación y fijación monocortical. En función de la situación, se pueden utilizar tornillos de 2,5 o 3,0 mm de diámetro. Se suelen utilizar tornillos smartDrive® con un diámetro de 2,5 mm.

Tornillos smartDrive®	Orificio para roscar	Guía de broca	Código de color
Ø 2,5 mm	Ø 2,0 mm	26-166-25-07	Violeta
Ø 3,0 mm	Ø 2,5 mm	26-166-27-07	Naranja




Aguja de Kirschner
Ø 1,2 mm




Guía de broca monoaxial
Broca Ø 2,0 mm



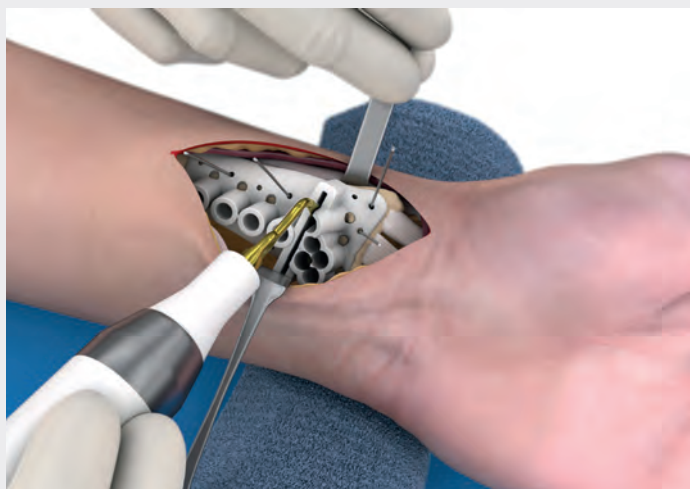Guía de broca monoaxial
Broca Ø 2,5 mm



Broca para orificios para roscar
Acoplamiento AO
Ø 2,0 mm

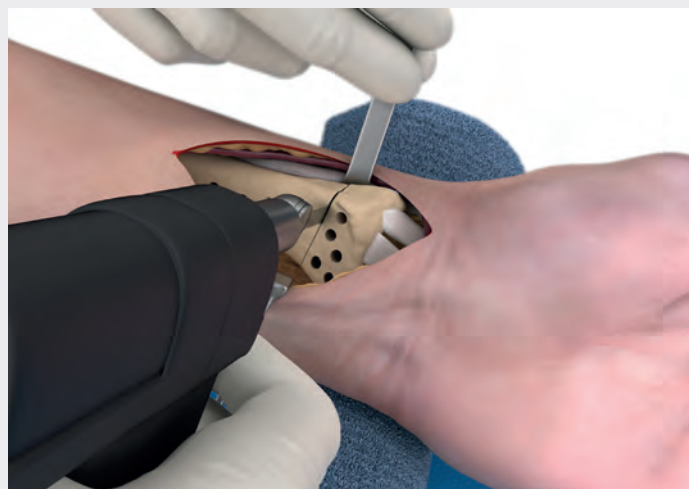

Broca para orificios para roscar
Acoplamiento AO
Ø 2,5 mm



Marcado de la línea de osteotomía

Marque la línea de osteotomía en el calibre con una sierra piezoeléctrica. Cuando haya terminado, retire las agujas de Kirschner y el calibre.



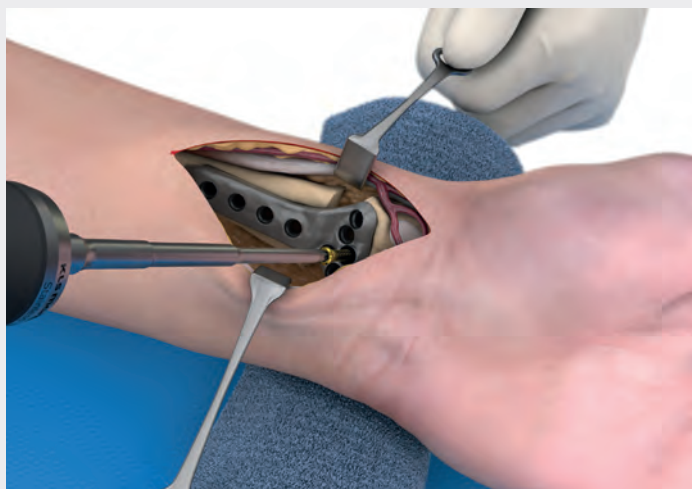
Compleción de la osteotomía

Tras otro control visual de la línea de osteotomía marcada, complete la osteotomía prevista. Puede utilizar una hoja de sierra con las dimensiones siguientes:

- Anchura de corte (espesor): 0,38 - 0,8 mm
- Anchura de la hoja de trabajo: 9 - 15 mm
- Longitud: 31 - 40 mm

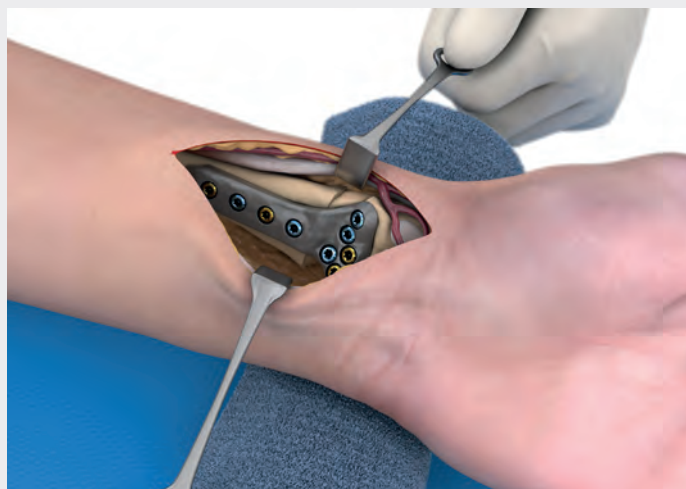Se recomienda una hoja de sierra de un espesor de 0,38 mm. Cuanto más fina sea la hoja de sierra, más precisa será la osteotomía y menor será la pérdida de hueso.

Al completar la línea de osteotomía, retraiga los tejidos blandos hacia cubital; en la cara radial, proteja la arteria radial junto con los tendones extensores dorsales con un retractor de Hohmann. Evite lesionar con la hoja de sierra los tendones extensores, en especial en la cara extensora. Los tendones se deben proteger adecuadamente con un retractor desde la cara radial. Una vez finalizada la osteotomía, retire el fragmento distal del radio proximal con un pequeño retractor de artrodesis, de modo que los tejidos blandos de la cara extensora queden expuestos. Inserte el retractor de artrodesis en la cara dorsal del hueso cortical.



Fijación distal del implante

Coloque el implante personalizado sobre el fragmento distal y, a continuación, inserte los tornillos en todos los orificios de la sección distal de la placa. Para la fijación completa de la placa al hueso, se deben asegurar uno o dos orificios con tornillos corticales estándar. Para completar la fijación se pueden utilizar tornillos de bloqueo en los orificios de tornillo restantes abiertos. Para garantizar la colocación correcta de los tornillos en los orificios, introduzca todos los tornillos en su orificio correspondiente antes de apretarlos. Primero, apriete los tornillos corticales, que forzarán la placa sobre el fragmento. Determine la longitud de cada tornillo con el medidor de profundidad. También existe la opción de tomar estas medidas del informe del caso.



Fijación proximal del implante

Tras la fijación correcta de la placa en el fragmento distal, reduzca la placa al radio proximal. En las correcciones grandes con gran extensión del fragmento distal, se recomienda utilizar unos alicates de reposición. Asegure ahora los orificios pretaladrados en la diáfisis del radio con los tornillos smartDrive® correspondientes. Una vez más, se recomienda asegurar en primer lugar dos orificios de tornillo con tornillos smartDrive® estándar para garantizar la colocación correcta de la placa en la diáfisis del radio. En función del nivel de corrección, algunos casos pueden requerir injertos óseos entre los fragmentos proximal y distal; se recomienda hueso autólogo. Los huecos de unos pocos milímetros se suelen rellenar con hueso esponjoso autólogo.

Opcional: la fresa de hueso para cresta ilíaca (23-190-05-07) permite extraer una esquirla de hueso bicortical de la cresta ilíaca. Antes de insertarla en el hueco, la esquirla de hueso extraída se puede modelar de forma exacta de acuerdo con el modelo proporcionado.

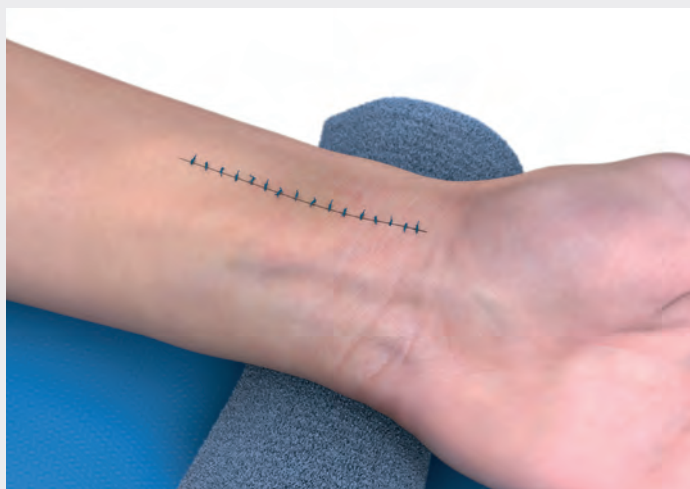
Para determinar las longitudes de los tornillos, se puede volver a utilizar el medidor de profundidad de una sola mano y el destornillador para fijar los tornillos.



Medidor de profundidad
principio de una sola mano



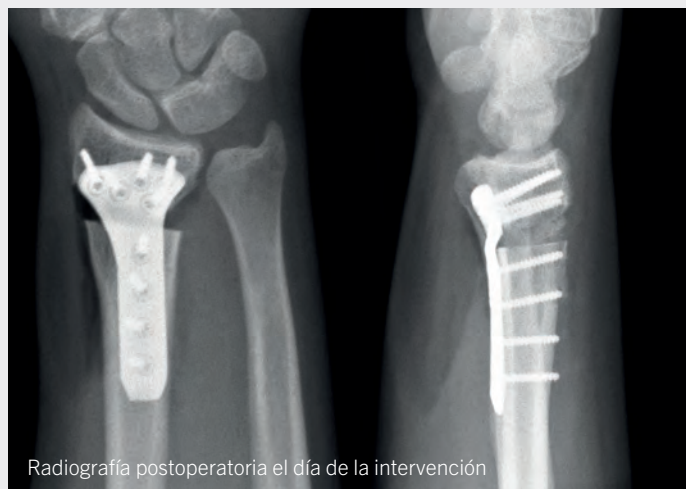Destornillador



Cierre de la herida

En la medida de lo posible, vuelva a colocar el músculo pronador cuadrado sobre la placa para minimizar cualquier contacto con los tendones y músculos flexores. Tras el lavado y la comprobación de la hemostasia, coloque un drenaje de aspiración y cierre la herida con suturas subcutáneas y suturas cutáneas atraumáticas.

A continuación, documente el resultado postoperatorio con una última radiografía. Finalmente, aplique un apósito estéril y un yeso de antebrazo.

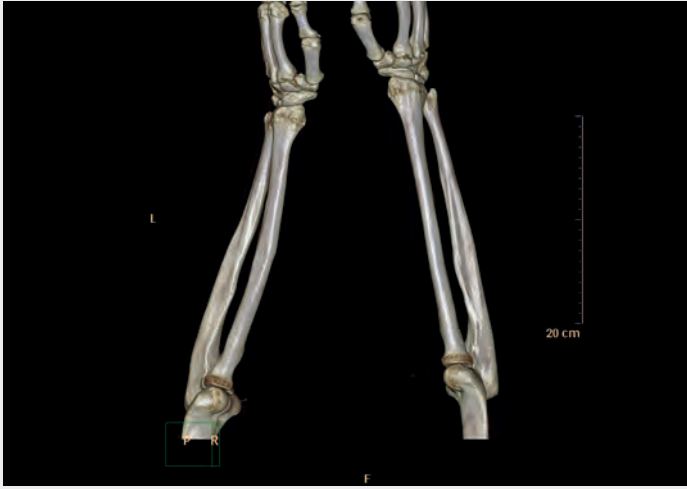

Tratamiento postoperatorio

Durante la fase postoperatoria inicial, el paciente debe levantar constantemente el brazo afectado y se le debe indicar que realice ejercicios adecuados para los dedos. Se debe considerar una analgesia adecuada.

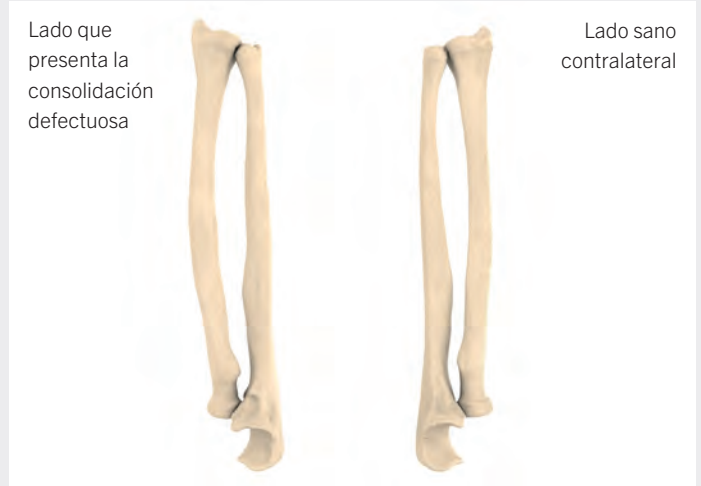Con el primer cambio de apósito postoperatorio al cabo de 2 a 5 días, sustituya el yeso del antebrazo por una férula de muñeca estable. Además, inicie ejercicios de movilización sin carga para la muñeca en todos los planos con la férula colocada.

Al cabo de 6 - 8 semanas, programe el primer seguimiento clínico y radiológico (muñeca afectada en dos planos) con evaluación de la consolidación. Hasta entonces, el paciente deberá llevar la férula. Se debe evaluar la tolerancia a las actividades con carga en función del grado de consolidación ósea.



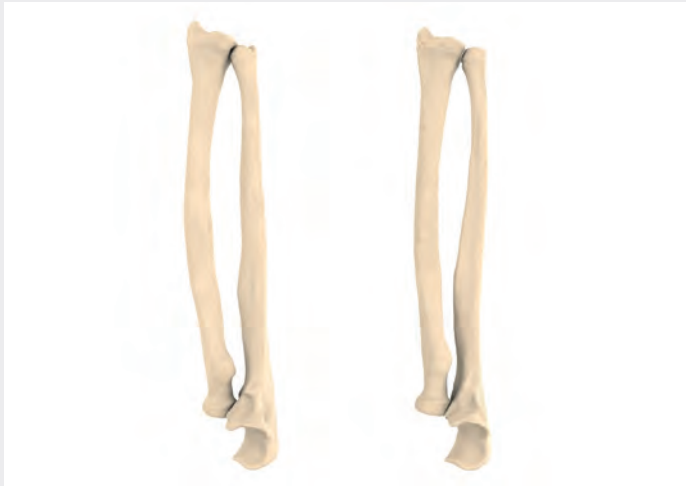Presentación preoperatoria

El paciente es un varón joven de 18 años, que tuvo una fractura del antebrazo izquierdo cuando tenía 14 años. La fractura se trató de forma conservadora. Acabó con una desalineación, tanto en el radio como en el cúbito que le provocó dolor y redujo la rotación del antebrazo, sobre todo en pronación. Quiere ser electricista, pero le cuesta trabajar. Debido a la desalineación y tras comentarlo con el paciente, se decidió realizar osteotomías correctoras de los huesos del antebrazo utilizando una planificación, calibres e implantes personalizados para el paciente.



Planificación virtual

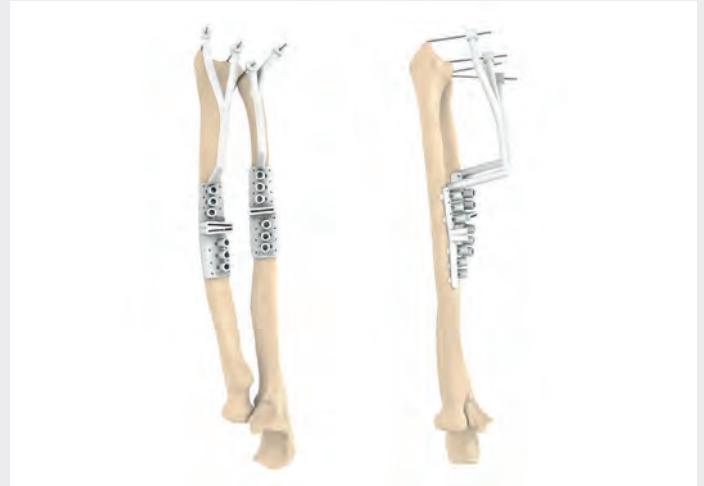Para crear un caso, los datos del paciente de ambos antebrazos e información relacionada con el caso se cargan en la plataforma IPS Gate® basada en la web. El ingeniero IPS® preparará los datos para la planificación del caso, en función de las necesidades y la información proporcionada por el usuario. Para permitir la comunicación directa entre el ingeniero IPS® y el usuario, se han integrado una función de chat y reuniones virtuales.



Planificación virtual: reflexión y línea de osteotomía

El lado anatómico sano se refleja y se compara con la región afectada. Con la especificación clínica y los requisitos se definen la posición postoperatoria y las líneas de osteotomía.

Los segmentos óseos se colocan en base al antebrazo sano.

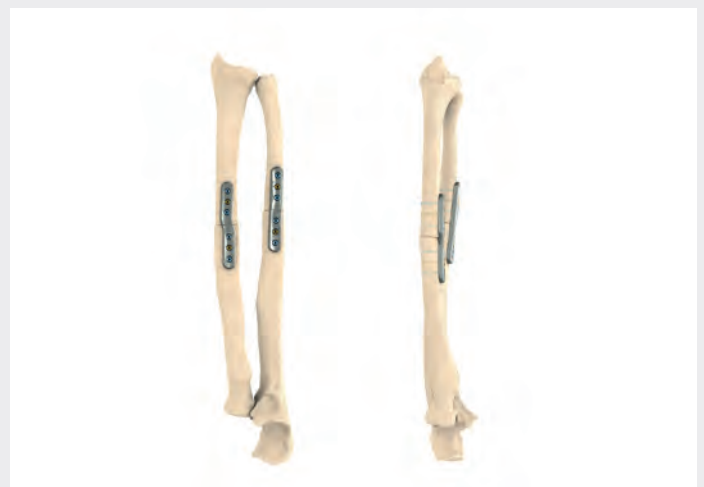
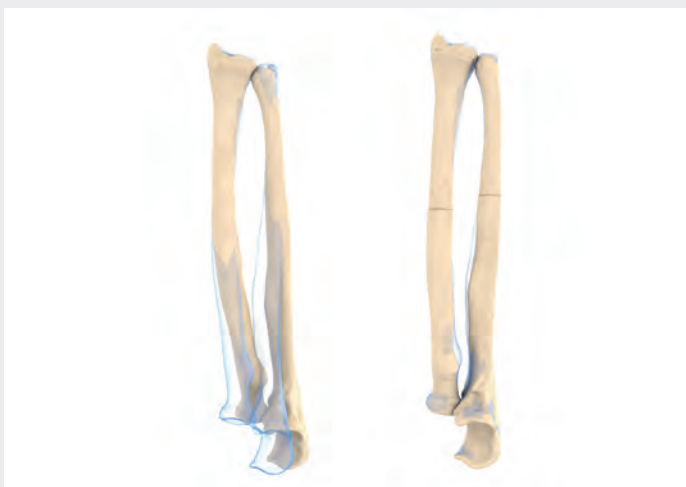
Planificación virtual: calibres e implantes

En primer lugar, se determinan el número y la posición de los orificios para los tornillos. A continuación, se diseñan los calibres quirúrgicos con ranuras de marcado para las osteotomías y los orificios para los tornillos predictivos, junto con los implantes personalizados para el paciente.

Los calibres de fresado y marcado incluyen un brazo distal con un extremo en forma de Y que permite que las agujas de Kirschner faciliten la colocación del calibre.

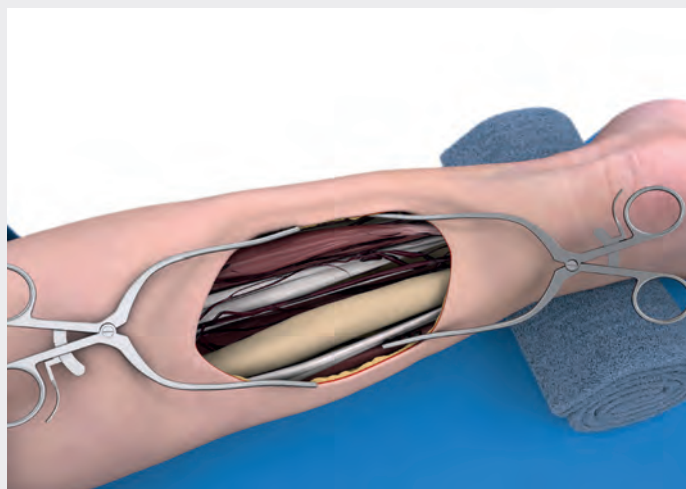La obtención de la aprobación del cirujano es el último paso antes de la producción.





Colocación del paciente

El paciente se coloca en posición supina. La mano que se debe intervenir se coloca en la mesa de extensión con un paño estéril hasta el codo, lo que permite la flexión-extensión del codo, así como la rotación completa del antebrazo. Durante la intervención, se utilizará un torniquete y se dispondrá de un radioscopio en todo momento.

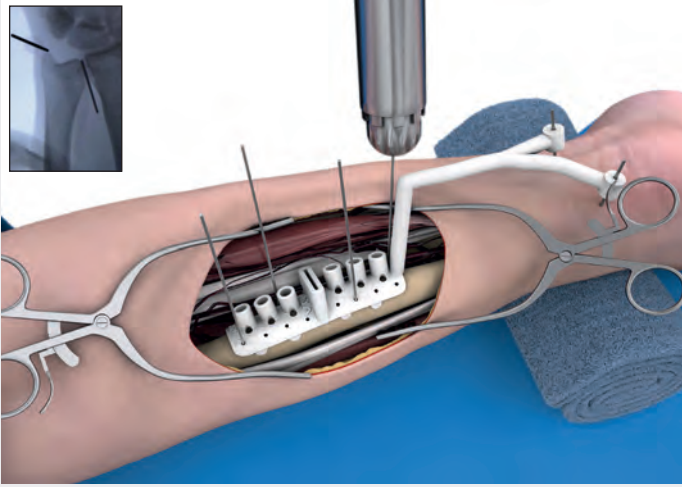


Abordaje cubital y exposición del cúbito

Se practica una incisión cutánea con una longitud de aprox. 9 - 11 cm a lo largo del cúbito distal, entre el extensor cubital del carpo (ECC) y el flexor cubital del carpo (FCC). La incisión se realiza según la posición previamente planificada del implante que se muestra en el informe del caso.

Tras la incisión de la piel, se abre el tejido blando con cuidado de proteger las pequeñas ramas nerviosas. La fascia se incide en línea con la incisión cutánea entre los músculos flexores y extensores del carpo hasta el cúbito. En todo momento se deben retraer el nervio y la arteria cubital. El periostio sobre el cúbito se incide y se retira, de modo que quede expuesta la cara palmar del cúbito, para la colocación del calibre y la fijación de la placa.





Colocación del calibre de fresado y marcado sobre el cúbito

El calibre de fresado y marcado se alinea con el cúbito como se ha definido en la planificación preoperatoria y como se ilustra en el informe del caso. Se recomienda comprobar la posición del calibre en el modelo óseo para facilitar la colocación anatómica correcta y la fijación del calibre. Los puntos de referencia anatómicos integrados en el calibre facilitan colocarlo con precisión.

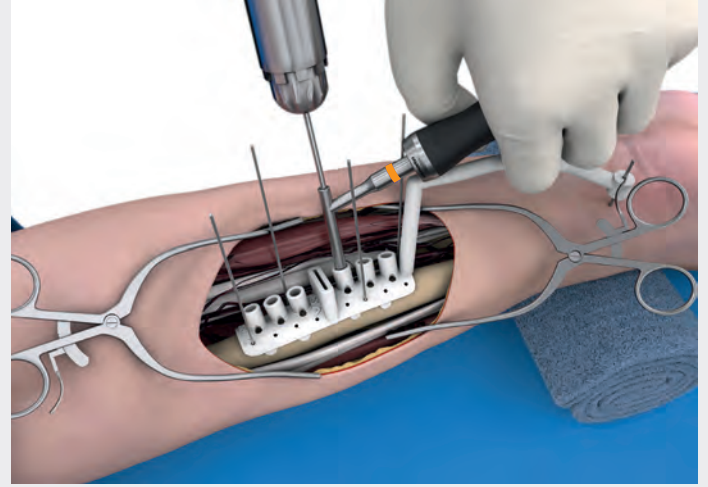
Las agujas de Kirschner se introducen en los dos orificios guía del brazo distal del calibre y se deslizan hacia abajo hasta alcanzar la piel. La posición correcta del calibre se comprueba visualmente y mediante palpación, de acuerdo con los puntos de referencia óseos definidos a los que apuntan las agujas de Kirschner. A continuación, el calibre se fija al cúbito con agujas de Kirschner.

Se utiliza radioscopia para confirmar la posición correcta del calibre y corregirla en caso necesario. La posición correcta del calibre se debe confirmar antes de proceder al siguiente paso quirúrgico.

Nota: Las agujas de Kirschner distales también se pueden colocar por vía percutánea hasta que alcancen el punto de referencia óseo, asegurándose que no afecten los nervios, los vasos sanguíneos principales, los músculos ni los tendones.



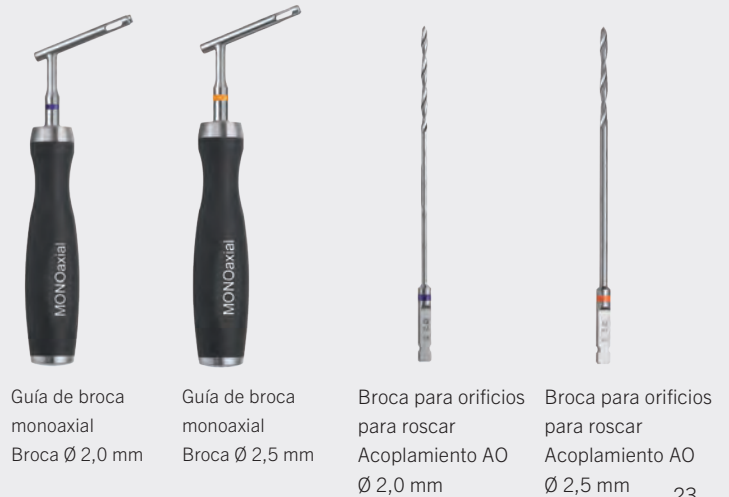Aguja de Kirschner
Ø 1,2 mm



Pretaladrado del cúbito

En el siguiente paso, se pretaladrarán los orificios para roscar a través de ambas corticales con el calibre de fresado y marcado utilizando la guía de broca adecuada del instrumental Recos® estándar. Se suelen utilizar tornillos smartDrive® de Ø 3,0 mm.

Tornillos smartDrive®	Orificio para roscar	Guía de broca	Código de color
Ø 2,5 mm	Ø 2,0 mm	26-166-25-07	Violeta
Ø 3,0 mm	Ø 2,5 mm	26-166-27-07	Naranja

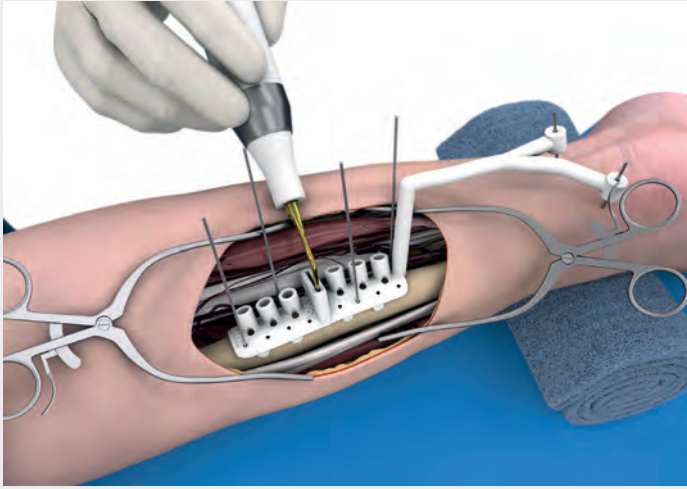


Guía de broca monoaxial
Broca Ø 2,0 mm

Guía de broca monoaxial
Broca Ø 2,5 mm

Broca para orificios para roscar
Acoplamiento AO
Ø 2,0 mm

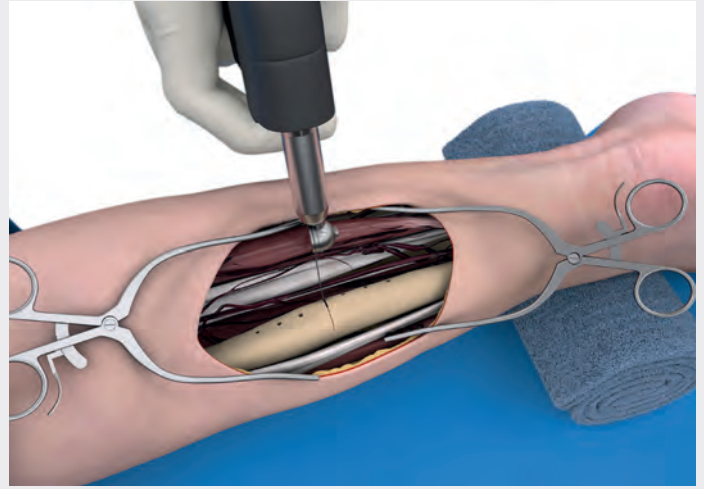
Broca para orificios para roscar
Acoplamiento AO
Ø 2,5 mm



Marcado de la línea de osteotomía en el cúbito

Ahora se marca la línea de osteotomía en el hueso con una sierra piezoeléctrica.

Se retiran las agujas de Kirschner y el calibre de fresado y marcado.

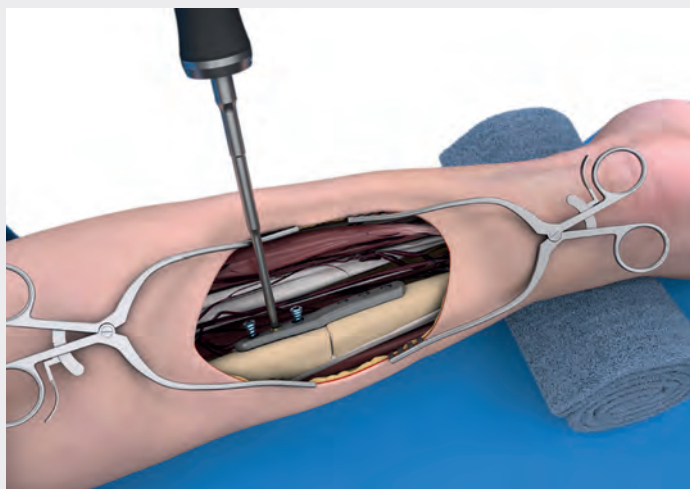


Compleción de la osteotomía del cúbito

Tras un control visual, se realiza la osteotomía del cúbito. Cuanto más fina sea la hoja de sierra, más precisa será la osteotomía y menor será la pérdida de hueso. Se recomienda una hoja de sierra de 0,38 mm de espesor. Se admiten hojas de las dimensiones siguientes:

- Anchura de corte (espesor): 0,38 - 0,8 mm
- Anchura de la hoja de trabajo: 9 - 15 mm
- Longitud: 31 - 40 mm

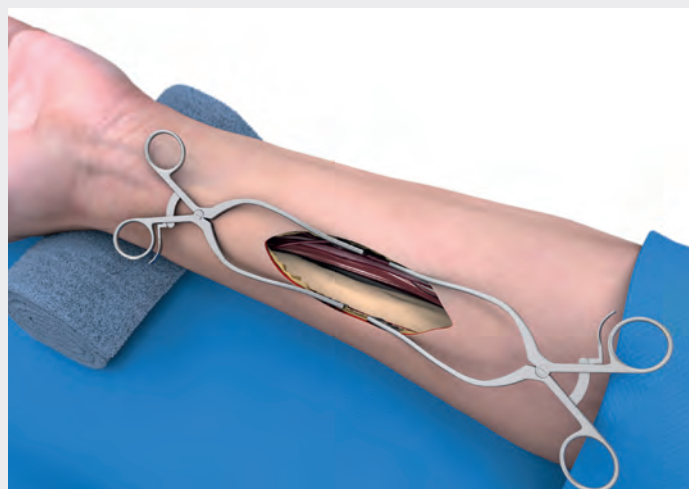
El tejido blando se debe retraer y proteger en ambos lados de la hoja de sierra.



Fijación proximal del implante en el cúbito

Primero se coloca el implante cubital en su orientación anatómica correcta. Se recomienda insertar tornillos smartDrive® estándar en uno o dos orificios para roscar del lado proximal del implante. Para los demás orificios para roscar se pueden utilizar tornillos de bloqueo smartDrive®. Para la colocación correcta de la placa, todos los tornillos se deben insertar antes de apretar definitivamente los tornillos de la zona proximal del implante. La longitud de los tornillos se define con el medidor de profundidad. Opcionalmente, estas medidas también se definirán en el informe del caso.

El implante cubital se fijará distalmente antes de fijar el implante de radio proximalmente.



Abordaje de Henry y exposición del radio

Con el brazo en posición supina, se utiliza el abordaje de Henry. La incisión se realiza según la posición previamente planificada del implante que se muestra en el informe del caso.

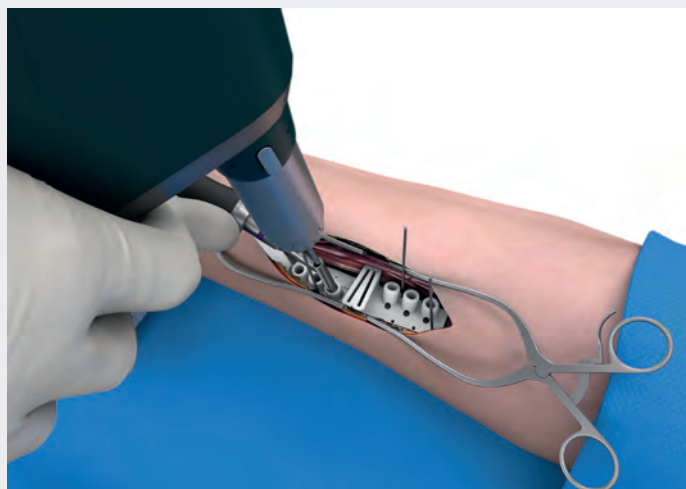
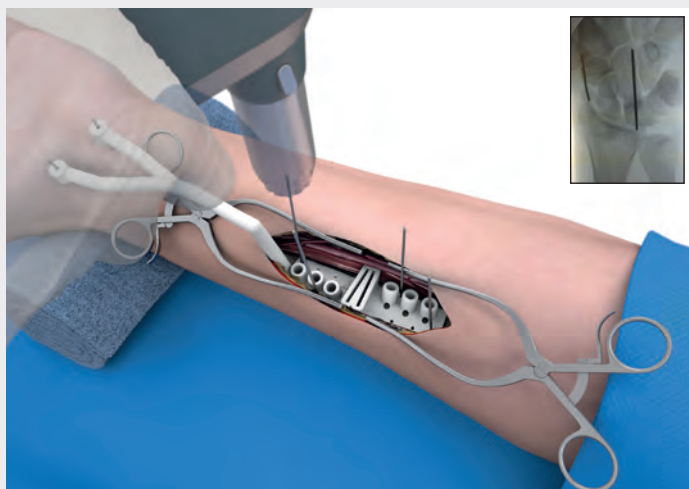
Tras la incisión cutánea, se protegen los nervios menores y se disecciona la fascia entre el músculo braquiorradial y el músculo flexor radial del carpo. Se identifica y protege la arteria radial. Se ligan las ramas de la arteria, lo que permite desplazar la arteria para acceder a la diáfisis del radio. Se deben identificar y proteger los nervios. Se desprenden los músculos fijados al radio (músculo flexor largo del pulgar y músculo pronador redondo).



Medidor de profundidad
Principio de una sola mano



Destornillador



Colocación del calibre de fresado y marcado sobre el radio

El calibre de fresado y marcado se alinea con el radio como se ha definido en la planificación preoperatoria y como se ilustra en el informe del caso. Se recomienda comprobar la posición del calibre en el modelo óseo suministrado, para poder colocar y fijar el calibre con precisión. Los puntos de referencia anatómicos del calibre facilitan colocarlo con precisión.

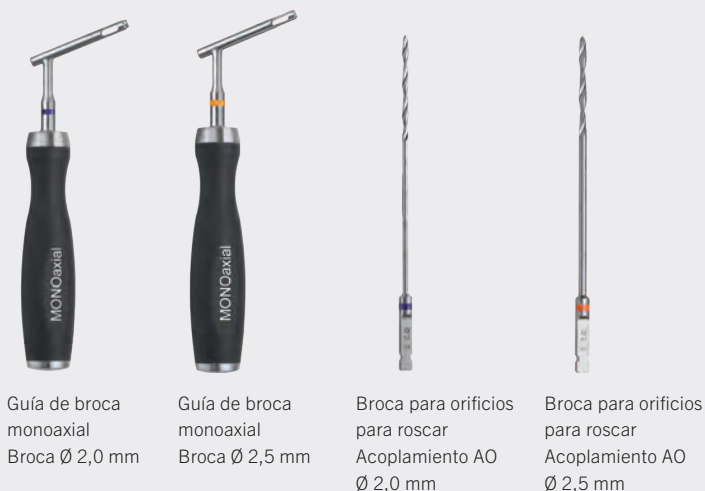
Las agujas de Kirschner se introducen en los dos orificios guía del brazo distal del calibre y se deslizan hacia abajo hasta alcanzar la piel. La posición correcta del calibre se comprueba visualmente y mediante palpación, de acuerdo con los puntos de referencia óseos definidos a los que apuntan las agujas de Kirschner. A continuación, el calibre se fija de forma provisional en el cúbito con agujas de Kirschner. Se utiliza radioscopia para confirmar la posición correcta del calibre de fresado y marcado y se corrige en caso necesario. Los pasos siguientes solo se realizarán una vez se haya alcanzado la posición correcta del calibre.

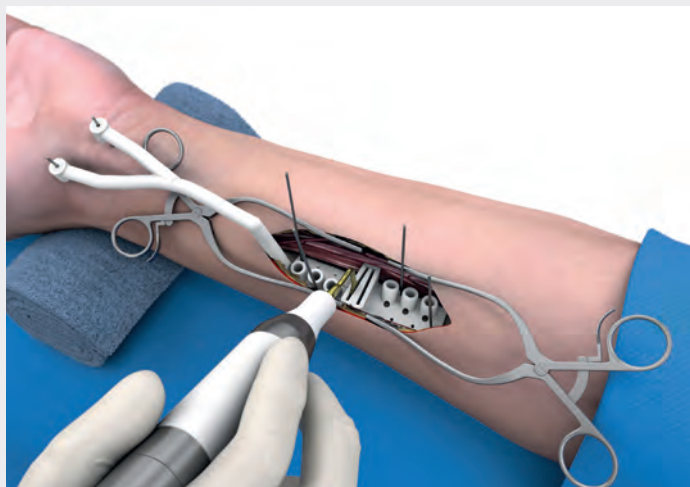
Nota: Las agujas también se pueden colocar por vía percutánea hasta que toquen el punto de referencia óseo, pero sin que afecten los nervios, los vasos sanguíneos principales, los músculos ni los tendones.

Pretaladrado del radio

En el siguiente paso, se pretaladrarán los orificios a través de ambas corticales con el calibre de fresado y marcado utilizando la guía de broca adecuada del instrumental Recos® estándar. Se suelen utilizar tornillos smartDrive® con un diámetro de 3,0 mm.

Tornillos smartDrive®	Orificio para roscar	Guía de broca	Código de color
Ø 2,5 mm	Ø 2,0 mm	26-166-25-07	Violeta
Ø 3,0 mm	Ø 2,5 mm	26-166-27-07	Naranja

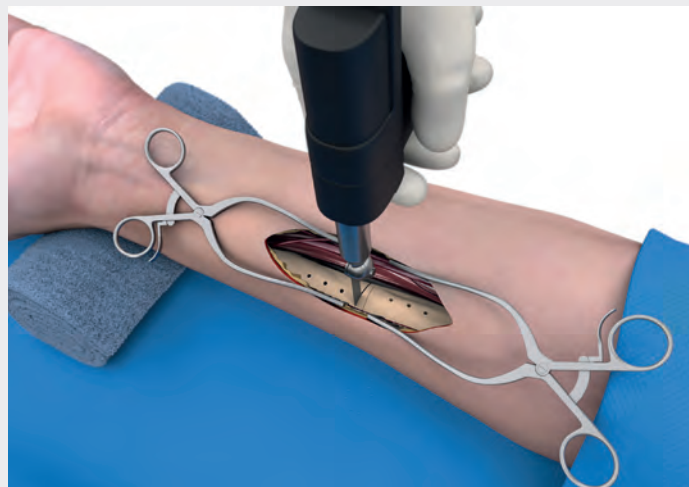




Marcado de la línea de osteotomía en el radio

Ahora se marca la línea de osteotomía en el hueso con una sierra piezoeléctrica.

Se retiran las agujas de Kirschner y el calibre de fresado y marcado.

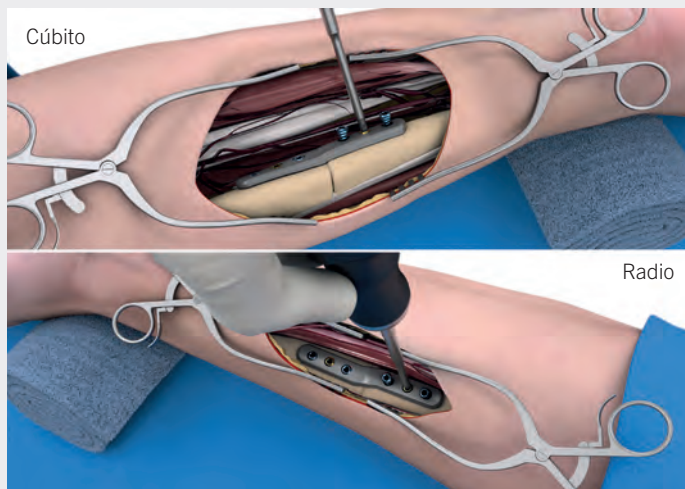
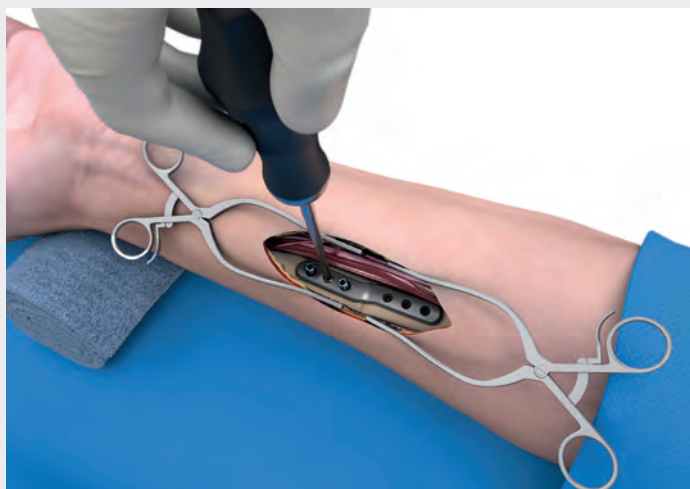

Compleción de la osteotomía del radio

Tras un control visual, se realiza la osteotomía del radio. Cuanto más fina sea la hoja de sierra, más precisa será la osteotomía y menor será la pérdida de hueso. Se recomienda una hoja de sierra de 0,38 mm de espesor. Se admiten hojas de las dimensiones siguientes:

- Anchura de corte (espesor): 0,38 - 0,8 mm
- Anchura de la hoja de trabajo: 9 - 15 mm
- Longitud: 31 - 40 mm

El tejido blando se debe retraer y proteger en ambos lados de la hoja de sierra.



Fijación distal del implante en el radio

Primero se coloca el implante de radio en su orientación anatómica correcta. Se recomienda insertar tornillos smartDrive® estándar en uno o dos orificios de la zona distal del implante. Para los demás orificios de la placa se pueden utilizar tornillos de bloqueo smartDrive®. Para la colocación correcta de la placa, todos los tornillos se deben insertar antes de apretar definitivamente los tornillos de la zona distal del implante. La longitud de los tornillos se define con el medidor de profundidad.

Las longitudes también se pueden tomar del informe del caso.

Fijaciones definitivas del implante en el cúbito y el radio

Para rellenar los huecos pequeños se puede utilizar hueso esponjoso autólogo. Si se requieren injertos óseos para rellenar los huecos de mayor tamaño, estos se pueden extraer de la cresta ilíaca o se pueden utilizar fragmentos residuales del radio distal. Para ello se puede utilizar la fresa de hueso para cresta ilíaca (23-190-05-07).

Dado que el cúbito es el hueso resistente del antebrazo, se finaliza primero la fijación del cúbito. Por lo tanto, ahora se fija la porción distal del cúbito (imagen superior). Se recomienda insertar tornillos smartDrive® estándar en uno o dos orificios de la superficie distal de la placa. En los orificios restantes se pueden utilizar tornillos de bloqueo smartDrive®. Para la colocación correcta de la placa, todos los tornillos se deben insertar antes de proceder a la fijación definitiva de la zona distal del implante. La longitud de los tornillos se define con el medidor de profundidad. Las longitudes también se pueden tomar del informe del caso.

Tras la fijación del cúbito (y la aplicación del injerto óseo), se puede fijar la zona proximal de la placa de radio (imagen inferior), igual que se ha descrito para el cúbito.

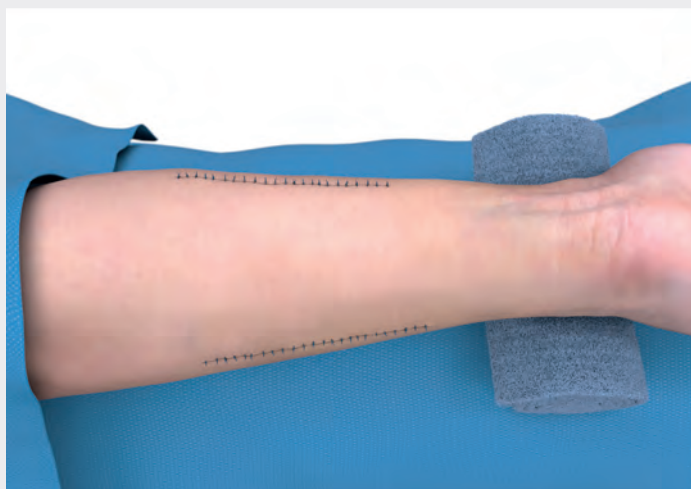
Para determinar las longitudes de los tornillos, se puede volver a utilizar el medidor de profundidad de una sola mano y el destornillador para fijar los tornillos.



Medidor de profundidad
principio de una sola mano

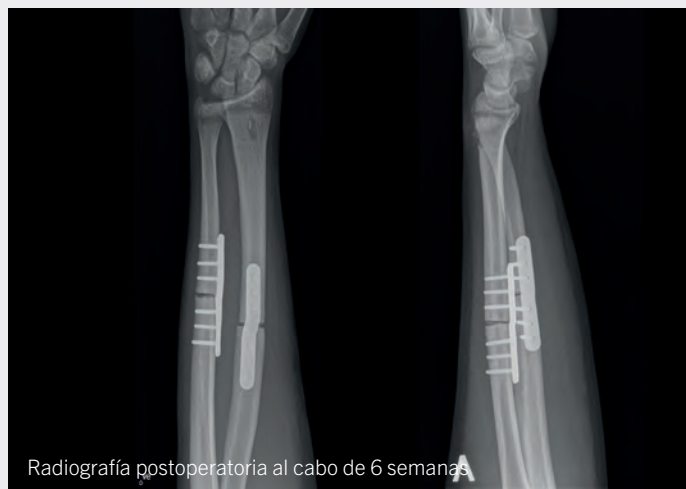

Destornillador



Cierre de la herida

Los músculos se vuelven a fijar siempre que sea posible. Se suelta el torniquete, se realiza la hemostasia y, en caso necesario, se utiliza un drenaje de Redon. Las heridas se cierran por capas. Las heridas cerradas se cubren con apósitos estériles y el brazo se inmoviliza con un yeso de antebrazo. Una vez finalizada la corrección, el resultado se documenta en el quirófano mediante imágenes.



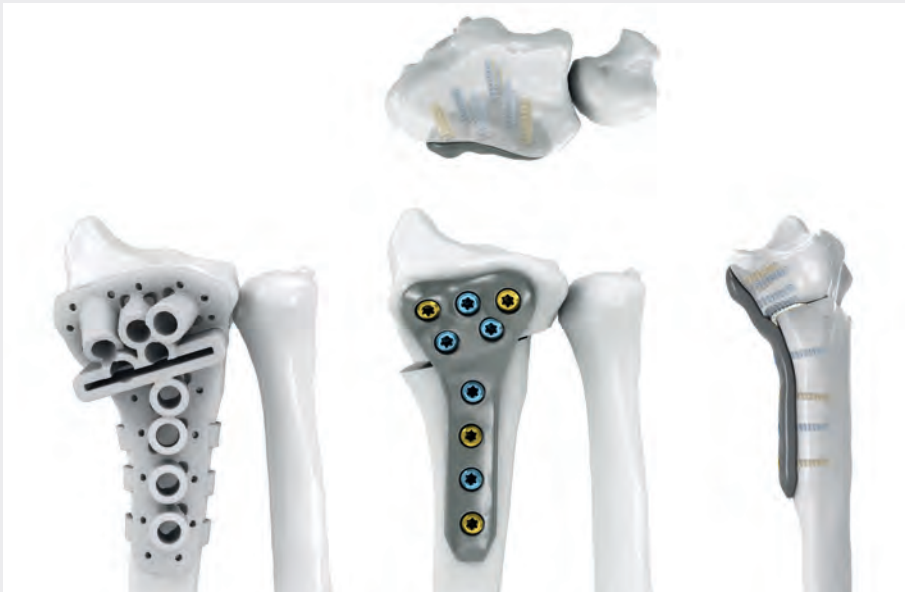Tratamiento postoperatorio

En la primera fase postoperatoria, se eleva el brazo intervenido y se administra analgesia adecuada. Se debe observar si la mano/el brazo presenta cualquier cambio de temperatura, color o sensación. En este caso, el yeso se debe abrir o retirar.

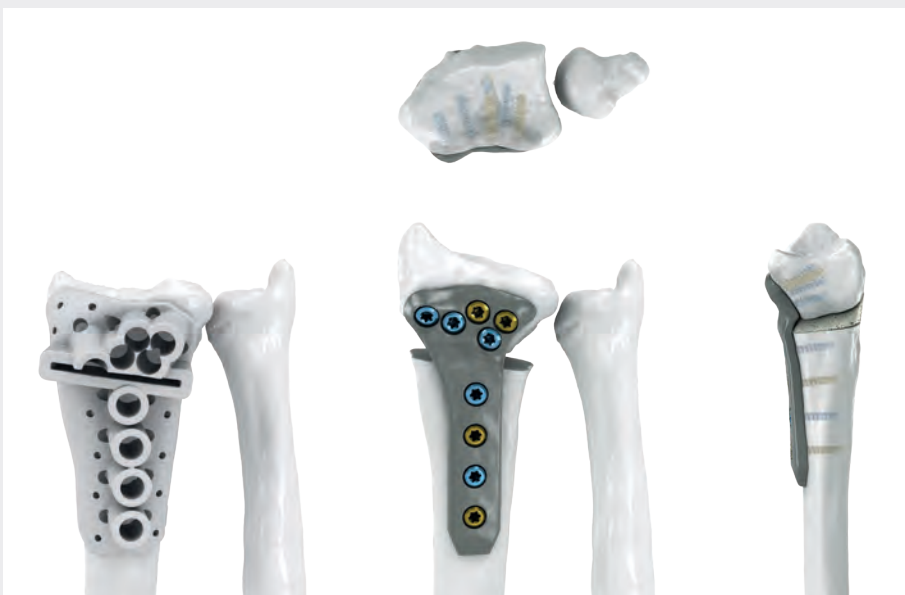Si se hacen radiografías en el quirófano y se guardan para la documentación, no es necesario realizarlas después de la intervención. El yeso se debe dejar durante 14 días y retirarse cuando el paciente regrese para quitar las suturas y revisar la herida. En este momento se recomienda hacer radiografías. Si se realiza una osteotomía doble, se debe poner un yeso durante 4 a 6 semanas, pero no debería ser necesario un yeso en la parte superior del brazo.

El paciente volverá para que se le retire el yeso cuando se realicen radiografías para evaluar la consolidación de las osteotomías. Las osteotomías suelen ser claramente visibles durante un tiempo prolongado; sin embargo, se deberá iniciar el movimiento de la muñeca y la rotación del antebrazo bajo la supervisión de un terapeuta de la mano. El paciente debe volver para el seguimiento cuando recupere la función, no tenga dolor y las osteotomías estén consolidadas.

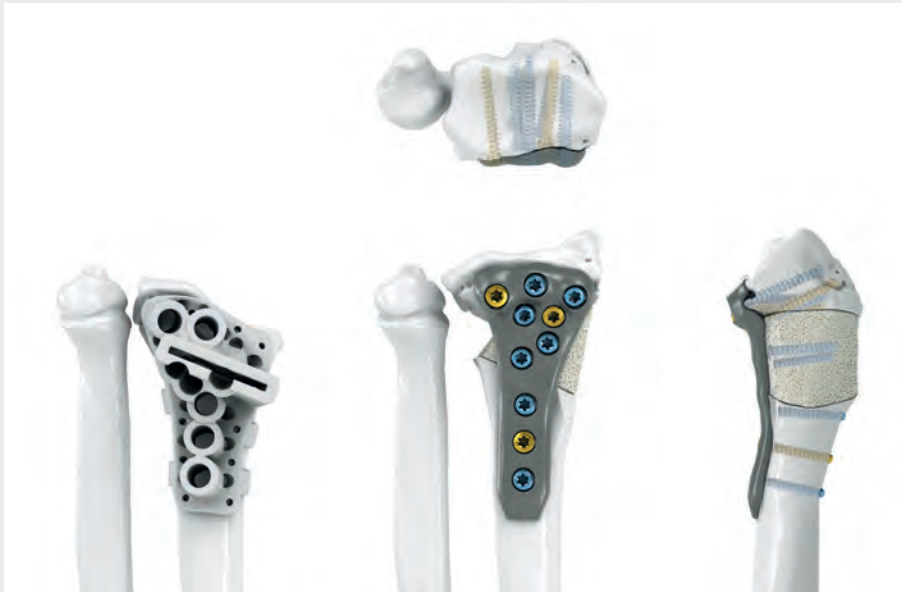Estudios de casos Reconstrucción del radio personalizada para el paciente



Tratamiento de una consolidación defectuosa del radio distal, inclinada hacia dorsal, con una reconstrucción extraarticular del radio y desplazamiento del segmento distal hacia palmar y cubital.

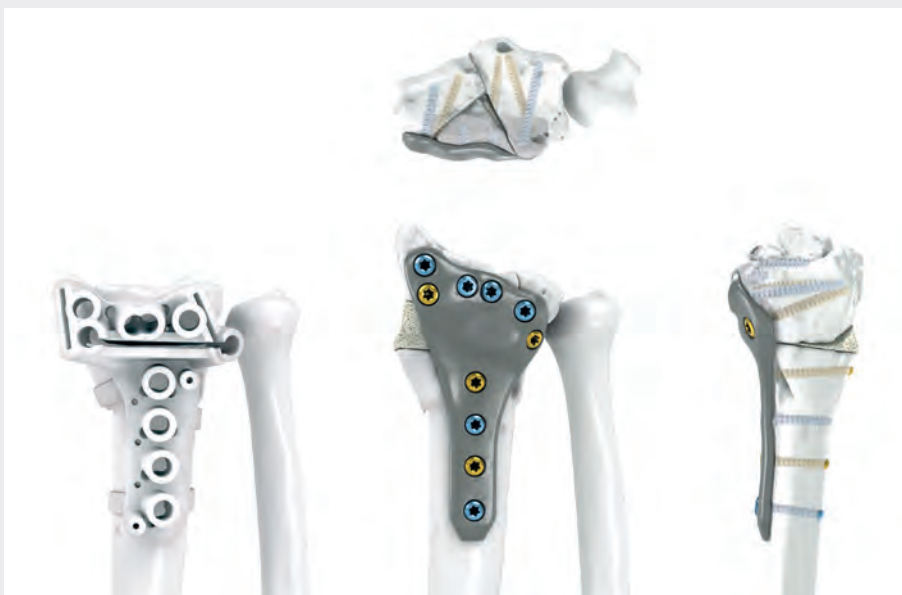


Tratamiento de una consolidación defectuosa del radio distal, inclinada hacia dorsal, mediante una reconstrucción extraarticular del radio, incluida una osteotomía en cuña abierta.



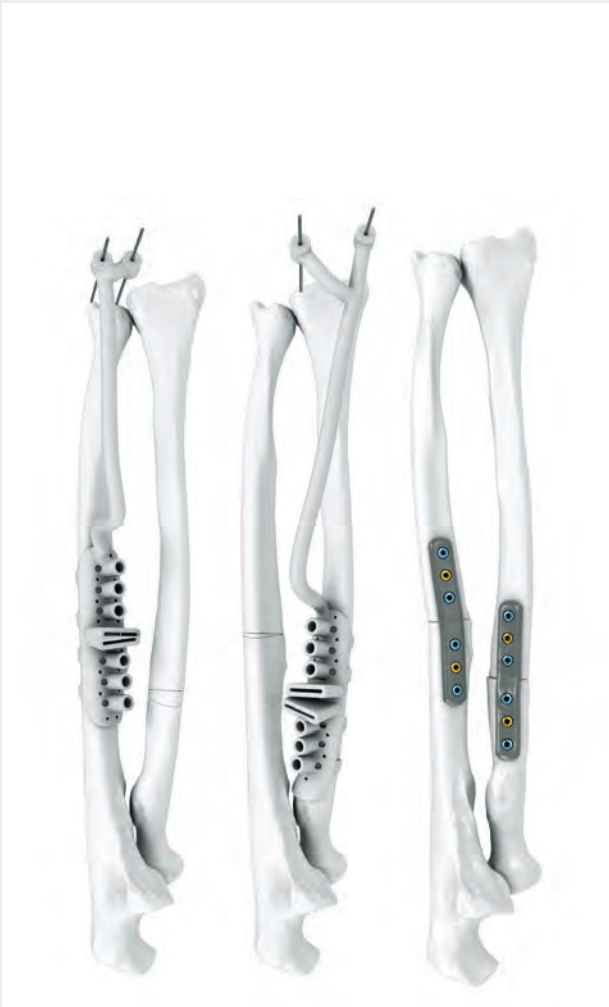Tratamiento de una consolidación defectuosa del radio distal mediante una reconstrucción extraarticular del radio.

El segmento distal se alargó y giró hacia cubital. Se extrajo un injerto óseo de 8 a 18 mm de la cresta ilíaca y se insertó en el hueco.

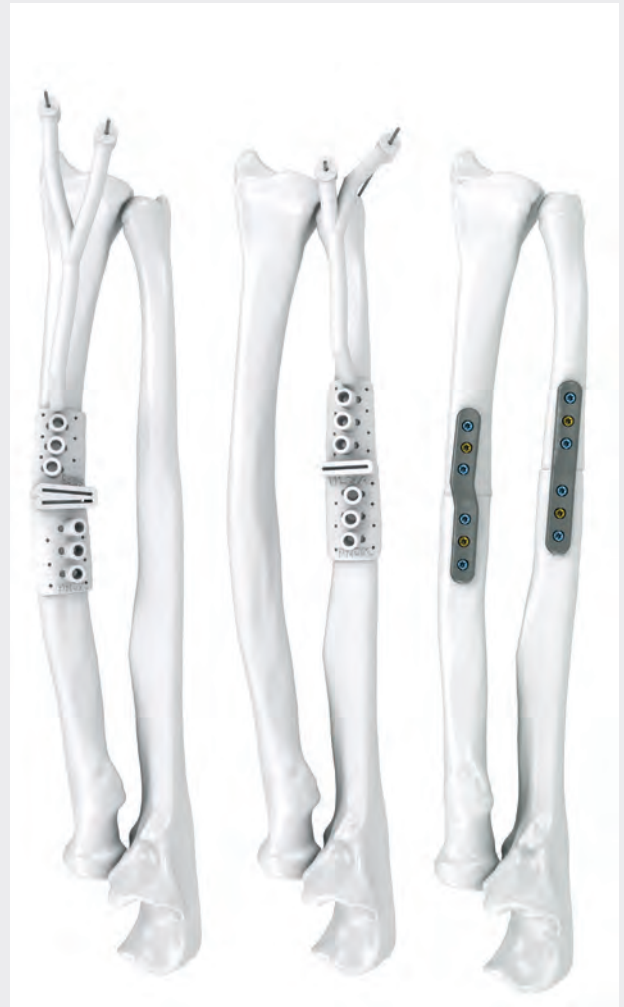

Tratamiento de una consolidación defectuosa del radio distal mediante una reconstrucción intraarticular del radio con rotación de tres segmentos distales hacia cubital. Las tres osteotomías de marcado se incorporaron en un solo calibre.

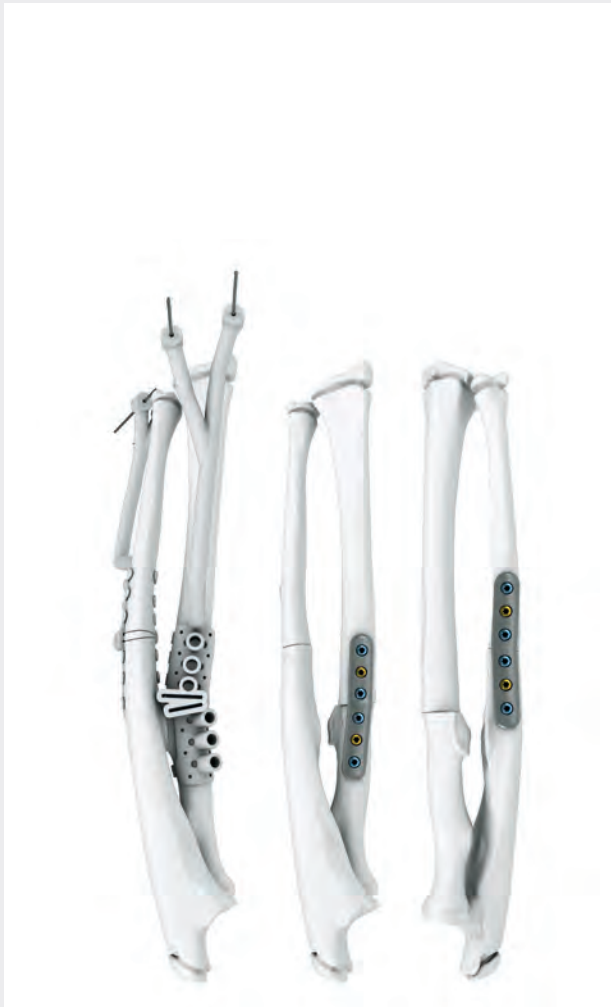Estudios de casos Reconstrucción del antebrazo personalizada para el paciente



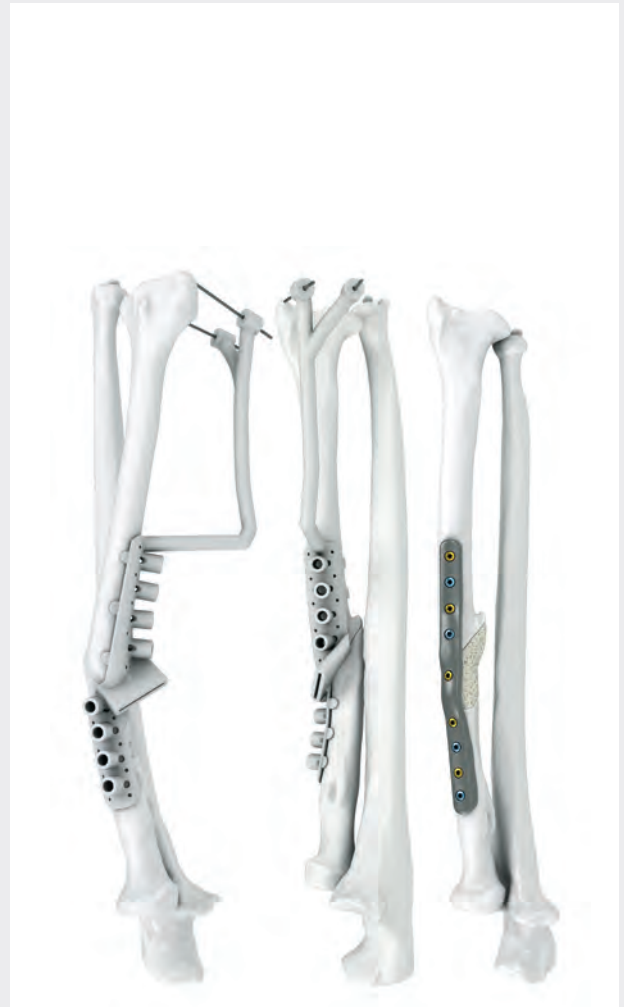Tratamiento de una consolidación defectuosa del radio y del cúbito mediante una reconstrucción del antebrazo. Se requirieron resecciones y cambios por medio de rotación en ambos huesos.



Tratamiento de una consolidación defectuosa del radio y del cúbito mediante una reconstrucción del antebrazo. El radio requirió la resección de una cuña ósea de 1,8 mm.



Tratamiento de una sinostosis radio-cúbito con reconstrucción del antebrazo, incluidas resecciones y cambios rotacionales de ambos huesos.



Tratamiento de una consolidación defectuosa del radio con una reconstrucción del antebrazo, incluido un hueso de 36 mm. En el defecto se injertó un segmento óseo en forma de cuña y se fijó a la placa mediante un tornillo smartDrive®.

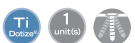Implantes estándar opcionales para la planificación específica del paciente

Reconstrucción del radio Recos®

3/2-orificios


Longitud 70 mm

Anchura 21 mm



Placas

26-166-42-09


 = 2,5 mm




Plantillas

26-066-42-09


26-166-43-09

 = 2,5 mm

26-066-43-09



4,2° cubital, 9,9° proximal
 1,4° radial, 8,5° proximal
 11,4° radial, 9,9° distal
 0° cubital, 5,7° distal
 5,7° radial, 10° distal



8,5° radial, 9,9° distal
 7° radial, 20° distal
 0° radial, 8,5° proximal
 1,4° cubital, 5,7° proximal
 4,2° cubital, 9,9° distal
 6° cubital, 18,5° distal
 5,7° radial, 9,9° proximal

Explicación de los iconos

- Diámetro del tornillo 2,5 mm
- Titanio
- Titanio, Dotize®
- Unidad de embalaje
- Orificio para tornillo de bloqueo multidireccional
- Perfil de la placa

STERILE Implantes en envase estéril

Reconstrucción del radio Recos® 4/3-orificios

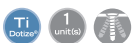Longitud 70 mm
 Anchura 24 mm



1/1



1/1



1
 unidad



Placas

26-166-40-09

= 2,5 mm



1
 unidad

Plantillas

26-066-40-09

26-166-41-09

= 2,5 mm

26-066-41-09

Tornillos de osteosíntesis

Tornillos

Tornillo de bloqueo multidireccional

Ø 2,5 mm



1/1



Longitud	N.º de ref.	STERILE
8 mm	26-905-08-09	26-905-08-71
9 mm	26-905-09-09	26-905-09-71
10 mm	26-905-10-09	26-905-10-71
11 mm	26-905-11-09	26-905-11-71
12 mm	26-905-12-09	26-905-12-71
13 mm	26-905-13-09	26-905-13-71
14 mm	26-905-14-09	26-905-14-71
15 mm	26-905-15-09	26-905-15-71
16 mm	26-905-16-09	26-905-16-71
17 mm	26-905-17-09	26-905-17-71
18 mm	26-905-18-09	26-905-18-71
19 mm	26-905-19-09	26-905-19-71
20 mm	26-905-20-09	26-905-20-71
22 mm	26-905-22-09	26-905-22-71
24 mm	26-905-24-09	26-905-24-71
26 mm	26-905-26-09	26-905-26-71
28 mm	26-905-28-09	26-905-28-71
30 mm	26-905-30-09	26-905-30-71

Tornillos

Tornillo cortical estándar

Ø 2,5 mm








1/1



Longitud	N.º de ref.	STERILE
8 mm	26-906-08-09	26-906-08-71
9 mm	26-906-09-09	26-906-09-71
10 mm	26-906-10-09	26-906-10-71
11 mm	26-906-11-09	26-906-11-71
12 mm	26-906-12-09	26-906-12-71
13 mm	26-906-13-09	26-906-13-71
14 mm	26-906-14-09	26-906-14-71
15 mm	26-906-15-09	26-906-15-71
16 mm	26-906-16-09	26-906-16-71
17 mm	26-906-17-09	26-906-17-71
18 mm	26-906-18-09	26-906-18-71
19 mm	26-906-19-09	26-906-19-71
20 mm	26-906-20-09	26-906-20-71
22 mm	26-906-22-09	26-906-22-71
24 mm	26-906-24-09	26-906-24-71
26 mm	26-906-26-09	26-906-26-71
28 mm	26-906-28-09	26-906-28-71
30 mm	26-906-30-09	26-906-30-71



Explicación de los iconos

-  Diámetro del tornillo 2,5 mm
-  Diámetro del tornillo 3,0 mm
-  Ti Titano
-  T-Drive
-  Unidad de embalaje

STERILE Implantes en envase estéril

Tornillos

Tornillo de bloqueo multidireccional

Ø 3,0 mm



Longitud	N.º de ref.
8 mm	26-908-08-09
9 mm	26-908-09-09
10 mm	26-908-10-09
11 mm	26-908-11-09
12 mm	26-908-12-09
13 mm	26-908-13-09
14 mm	26-908-14-09
15 mm	26-908-15-09
16 mm	26-908-16-09
17 mm	26-908-17-09
18 mm	26-908-18-09
19 mm	26-908-19-09
20 mm	26-908-20-09
22 mm	26-908-22-09
24 mm	26-908-24-09
26 mm	26-908-26-09
28 mm	26-908-28-09
30 mm	26-908-30-09

Tornillos

Tornillo cortical estándar

Ø 3,0 mm



Longitud	N.º de ref.
8 mm	26-909-08-09
9 mm	26-909-09-09
10 mm	26-909-10-09
11 mm	26-909-11-09
12 mm	26-909-12-09
13 mm	26-909-13-09
14 mm	26-909-14-09
15 mm	26-909-15-09
16 mm	26-909-16-09
17 mm	26-909-17-09
18 mm	26-909-18-09
19 mm	26-909-19-09
20 mm	26-909-20-09
22 mm	26-909-22-09
24 mm	26-909-24-09
26 mm	26-909-26-09
28 mm	26-909-28-09
30 mm	26-909-30-09

Instrumentos de osteosíntesis



1/2

26-166-13-07
Dispensador de agujas de
Kirschner
Ø 1,2 mm
17,5 cm / 6 3/4"



1/2

22-627-12-05
Agujas de Kirschner
Ø 1,2 mm
12 cm / 4 3/4"



1/2

26-166-27-07
Guía de broca
monoaxial
13,5 cm / 5 1/4"




1/2

26-166-32-07
Guía de broca
monoaxial
13,5 cm / 5 1/4"





Explicación de los iconos

-  Diámetro del tornillo 2,5 mm
-  Diámetro del tornillo 3,0 mm
-  Acero
-  Silicona
-  T-Drive
-  Unidad de embalaje

STERILE Implantes en envase estéril



1/1

26-166-33-71

Guías de broca 3,0

STERILE



1/2



Tornillo	Ø	No estéril	STERILE
smartDrive®	2,5 mm 		
Orificio para roscar	2,0 mm	26-950-20-07	26-950-21-07
Orificio de deslizamiento	2,5 mm	26-950-25-07	26-950-26-07
smartDrive®	3,0 mm 		
Orificio para roscar	2,5 mm	26-950-30-07	26-950-30-71
Orificio de deslizamiento	3,0 mm	26-950-31-07	26-950-31-71

Instrumentos de osteosíntesis y sistema de almacenamiento



1/2

26-166-21-07

Medidor de profundidad
Principio de una sola mano
15 cm / 5 3/4"



1/2

26-166-18-07

Destornillador T8

18 cm / 7"



1/2








26-166-19-07

Destornillador T8 giratorio
19 cm / 7 1/2"





Explicación de los iconos

-  Diámetro del tornillo 2,5 mm
-  Diámetro del tornillo 3,0 mm
-  Titanio, Dotize®
-  Acero
-  Silicona
-  T-Drive
-  Unidad de embalaje

Sistema de almacenamiento


55-910-10-04 Juego de almacenamiento compuesto por:
tapa, inserto para instrumentos, cesta de almacenamiento, almacén de tornillos circular Ø 2,5 mm, un lado

55-910-11-04 Juego de almacenamiento compuesto por:
tapa, inserto para instrumentos, cesta de almacenamiento, almacén de tornillos circular Ø 2,5/3,0 mm, dos lados



55-910-59-04
Tapa

1
unidades



55-910-13-04
Inserto para instrumen-
tos para el sistema de
almacenamiento

1
unidades



55-910-14-04
Cesta de almacena-
miento

1
unidades



55-910-39-04
Almacén circular para tornillos
smartDrive® Ø 2,5 mm,
un lado

1
unidades



55-910-12-04
Almacén circular para tornillos
smartDrive® Ø 2,5/3,0 mm,
dos lados

1
unidades

La gama de productos IPS®



IPS Implants® Radius and Forearm Reconstruction

La solución IPS Implants® Radius and Forearm Reconstruction permite al usuario abordar procedimientos quirúrgicos complejos mediante un enfoque individualizado de fácil uso. La planificación basada en TC y un implante impreso en 3D permiten al usuario conseguir el resultado postoperatorio previsto con una construcción muy estable.

Además del tratamiento estándar de la consolidación defectuosa del radio, KLS Martin ofrece soluciones personalizadas para los procedimientos de reconstrucción del radio distal, así como del antebrazo. La creación de planes quirúrgicos y de calibres para nuestras placas estándar es una opción. Además, los implantes personalizados para el paciente conseguidos por medio de la fabricación aditiva también están disponibles para procedimientos complejos.

Los IPS Implants® para la reconstrucción del radio y el antebrazo se fijan con una combinación de nuestros tornillos estándar y de bloqueo smartDrive®. El instrumental se limita a lo esencial.



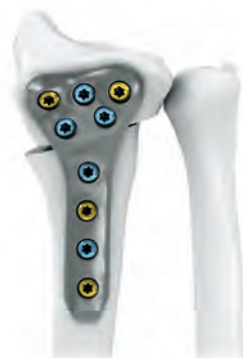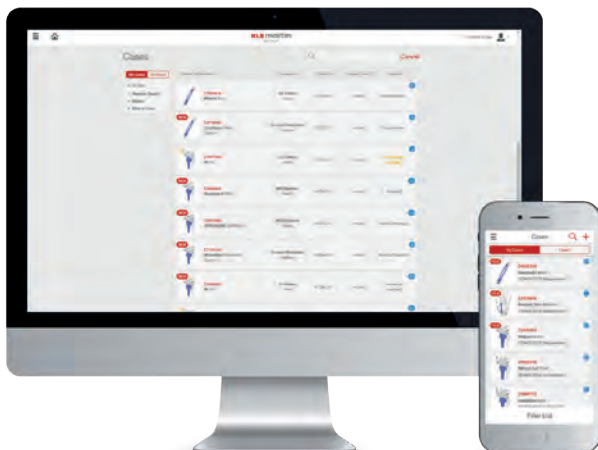IPS Gate®

La plataforma basada en la web y la aplicación guían a los cirujanos y a los usuarios de forma fiable y eficaz a través del proceso de consulta, planificación y elaboración de productos personalizados para el paciente. Mediante la norma "HTTPS", IPS Gate® garantiza una transmisión de datos encriptada que, además, está certificada mediante el sello de TÜV Süd.



IPS Implants®

Los implantes personalizados para cada paciente, las ayudas de planificación y los modelos anatómicos se fabrican con diversos materiales por medio de las tecnologías de fabricación más avanzadas. Gracias a la planificación basada en ordenador y a los implantes funcionalizados personalizados para cada paciente, la planificación preoperatoria se puede aplicar en la cirugía con una precisión sin precedentes.



KLS Martin Group

KLS Martin Australia Pty Ltd.

Sidney · Australia
Tel. +61 2 9439 5316
australia@klsmartin.com

KLS Martin do Brasil Ltda.

São Paulo · Brasil
Tel. +55 11 3554 2299
brazil@klsmartin.com

KLS Martin Medical (Shanghai) International Trading Co., Ltd.

Shanghái · China
Tel. +86 21 5820 6251
info@klsmartin.com

KLS Martin SE & Co. KG

Dubái · Emiratos Árabes Unidos
Tel. +971 4 454 16 55
middleeast@klsmartin.com

KLS Martin LP

Jacksonville · Florida, Estados Unidos
Tel. +1 904 641 77 46
usa@klsmartin.com

KLS Martin India Pvt Ltd.

Chennai · India
Tel. +91 44 66 442 300
india@klsmartin.com

KLS Martin Italia S.r.l.

Milán · Italia
Tel. +39 039 605 67 31
info@klsmartin.com

KLS Martin Japan K.K.

Tokio · Japón
Tel. +81 3 3814 1431
info@klsmartin.com

KLS Martin SE Asia Sdn. Bhd.

Penang · Malasia
Tel. +604 261 7060
malaysia@klsmartin.com

KLS Martin de México, S.A. de C.V.

Ciudad de México · México
Tel. +52 55 7572 0944
mexico@klsmartin.com

KLS Martin Nederland B.V.

Huizen · Países Bajos
Tel. +31 35 523 45 38
infonl@klsmartin.com

KLS Martin UK Ltd.

Reading · Reino Unido
Tel. +44 118 467 1500
info.uk@klsmartin.com

KLS Martin SE & Co. KG

Moscú · Rusia
Tel. +7 499 792 76 19
russia@klsmartin.com

KLS Martin Taiwan Ltd.

Taipei · Taiwán
Tel. +886 2 2325 3169
taiwan@klsmartin.com

KLS Martin SE Asia Sdn. Bhd.

Hanoi · Vietnam
Tel. +49 7461 706-0
info@klsmartin.com



KLS Martin SE & Co. KG

Una sociedad de KLS Martin Group

KLS Martin Platz 1 · 78532 Tuttlingen · Alemania
Apdo. de correos 60 · 78501 Tuttlingen · Alemania
Tel. +49 7461 706-0 · Fax +49 7461 706-193
info@klsmartin.com · www.klsmartin.com